Digitized by the Internet Archive
in 2015

https://archive.org/details/b21918727

LA GLANDE THYROÏDE ET LES GOITRES

ANATOMIE NORMALE ET PATHOLOGIQUE
BACTÉRIOLOGIE

PAR

le Dr Arthur RIVIÈRE
Ancien interne des Hôpitaux et de la Maternité de Lyon,
Lauréat de l'Internat (Prix Bouchet, Chirurgie 93),
Lauréat du prix Gaussail (Toulouse 89).

PARIS
LIBRAIRIE J.-B. BAILLIÈRE ET FILS
Rue Hautefeuille, 19, près le boulevard Saint-Germain

1893

R51311

INTRODUCTION

Nous n'avons pas la prétention d'élucider définitivement dans ce modeste mémoire les questions si complexes que nous abordons. Etablir l'anatomie normale du corps thyroïde et les lésions si variables que présentent les diverses espèces de goîtres demanderait en effet une compétence que nous ne pouvons avoir.

Ce que nous avons essayé a été, en nous entourant de conseils éclairés, d'apporter une série de documents pouvant servir plus tard à d'autres auteurs pour résoudre les problèmes si ardus qui obscurcissent l'étude de la glande thyroïde normale et pathologique.

Le seul mérite de notre thèse sera donc d'avoir réuni de nombreux faits, observés par nos maîtres de l'Ecole lyonnaise (Ecole qui a toujours étudié avec prédilection les questions se rattachant aux goîtres) et de les avoir condensés en un travail d'ensemble.

Nous regrettons de n'avoir pu consacrer suffisamment de temps à la forme même de notre mémoire ; et d'avoir très mal paré au point de vue littéraire les très ingénieuses idées et les très intéressants faits qui nous ont été communiqués.

Si, avec d'excellents matériaux, nous avons fait œuvre médiocre qu'on ne s'en prenne donc qu'à nous.

Cinq chapitres composent notre thèse.

Dans le chapitre I nous étudierons l'anatomie normale du corps thyroïde, son développement et sa structure intime : cette dernière partie est due à M. le professeur Renaut que nous remercions d'avoir bien voulu nous donner la primeur de pages magistrales détachées de son œuvre et aussi d'une méthode nouvelle pour la démonstration des lymphatiques.

Le chapitre II est consacré à des généralités sur le volume, le siège des goîtres et les lésions qu'ils déterminent dans les organes voisins; nous insistons spécialement sur les goîtres aberrants et sur une question bien lyonnaise les lésions de la trachée.

Dans le chapitre III nous relatons un grand nombre d'observations microscopiques faites sous la direction de M. le docteur Lacroix, préparateur du laboratoire d'anatomie générale : ces examens portaient sur des coupes faites à ce laboratoire ou dans celui de la Clinique chirurgicale par le docteur Louis Dor. On verra que nous avons adopté pour classer les pièces observées les idées de Woelfler. Nous ne nous sommes point attardé à de longues discussions sur l'histogénèse des tumeurs thyroïdiennes, estimant que nous devions apporter avant tout des faits précis.

Le chapitre IV se compose d'une observation de goître métastatique que nous faisons suivre d'autres faits récemment observés en Allemagne : on verra que nous concluons à la nature maligne de ces tumeurs que nombre d'auteurs considèrent encore, tant au point de vue chimique qu'anatomo-pathologique, comme des goîtres bénins.

Enfin, dans le chapitre V nous rendons compte d'un certain nombre d'expériences entreprises sous l'inspiration du professeur Jaboulay. Elles ont trait à la microbiologie du goître et ont été faites au laboratoire de M. le professeur Arloing à la Faculté de médecine ou à celui de M. le professeur Poncet. La bienveillance de M. Arloing

et de son chef des travaux M. Guinard, nous a permis de faire à l'Ecole vétérinaire quelques expériences sur les grands animaux : nous les en remercions vivement. Nous n'aurions garde d'oublier notre excellent ami le docteur Louis Dor dont l'aide et la science nous ont été d'un si grand secours.

Nous résumerons enfin sous le titre « Conclusions » les faits les plus intéressants de notre travail.

Arrivé au termes de nos études médicales il nous est un devoir agréable de nous rappeler tous les Maîtres qui se sont intéressés à nous.

Nous remercions d'abord le maître bienveillant qui a daigné accepter la présidence de notre thèse ; le professeur Ollier dont nous avons voulu n'être l'interne qu'à la fin de nos études, persuadé que c'était le moment où son haut enseignement scientifique et professionnel nous serait le plus profitable. Le professeur Ollier ne nous a d'ailleurs pas ménagé ses conseils éclairés pour la confection de notre thèse.

M. le professeur Poncet, dont nous avons été deux fois l'interne nous témoigne une bienveillance dont nous nous sentons très indigne ; qu'il soit certain que notre grande ambition est d'être compté par lui parmi ses élèves, sinon les plus brillants, du moins les plus dévoués. Il retrouvera du reste, au cours de ce travail un grand nombre de ses idées et de ses observations.

M. le docteur Garel après avoir été notre chef de service à l'hôpital de la Croix-Rousse, nous a suivi pendant toutes nos études avec un constant intérêt ; il sait quelle large part de reconnaissance et de respectueuse sympathie nous gardons à notre premier maîtres d'internat.

Nous nous souviendrons toujours avec plaisir du temps passé dans les services de MM. Maurice Pollosson, Aubert, Levrat, Audry, chirurgiens et médecins des hôpitaux qui grâce à leurs très intéressantes leçons nous ont appris à aimer notre art et aussi les maîtres qui le pratiquent

comme eux. Qu'ils veuillent bien agréer l'expression de notre vive reconnaissance pour leur bienveillance à notre égard.

Nous ne voulons pas oublier nos excellents chefs de l'Internat. M. le professeur Soulier et M. le docteur Colrat ainsi que le regretté professeur Perroud, dont nous avons été l'interne provisoire. M. l'agrégé Auguste Pollosson nous a toujours montré une sympathie dont nous avons été touché ; qu'il nous permette cependant de regretter d'avoir abusé de cette sympathie en demandant trop souvent des conseils à son expérience et à sa science.

C'est à notre maître et ami le professeur agrégé Jaboulay que revient le plus grand nombre des idées originales émises dans cette thèse ; nous tenons à lui affirmer notre reconnaissance pour l'affection qu'il nous a toujours témoignée et aussi pour les savantes leçons qu'il nous a prodiguées soit pendant ses suppléances chirurgicales, à l'Hôtel-Dieu, soit pendant ces heures qu'il distrait si gracieusement à ses occupations pour parfaire notre éducation chirurgicale. L'élève regrette cependant de n'être pas digne d'un tel maître.

Notre ancien collègue d'internat, le docteur Lacroix nous a prêté dans l'étude des préparations microscopiques un concours éclairé, dont nous le remercions vivement.

Remercions également nos collègues et amis, Brian pour les excellents dessins qu'il nous a fournis et Nové-Josserand et Bérard pour les coupes histologiques ou traductions d'auteurs étrangers qu'il nous ont communiquées.

Mes collègues d'internat voudront bien accepter la dédicace de cette thèse en souvenir des années passées ensemble, joyeuses, mais trop vite écoulées.

CHAPITRE Ier

Anatomie normale. — Développement, structure du corps thyroïde.

Il nous paraît nécessaire, avant d'entreprendre l'exposé de l'anatomie pathologique des goîtres, de faire l'étude de l'anatomie chirurgicale et microscopique du corps thyroïde normal : les rapports de cette glande sont en effet importants au point de vue des lésions que son hypertrophie peut provoquer dans les organes environnants, et la connaissance de sa structure intime et de son développement est indispensable pour la compréhension de ses lésions histologiques.

Le corps thyroïde normal découvert par Wharton en 1664 se présente chez l'homme, sous la forme d'un fer à cheval ou d'un croissant à concavité supérieure, situé au devant de la partie la plus élevée de la trachée.

Les deux portions latérales, ou *lobes*, plus volumi-

neuses, terminées en forme de *cornes* à leur extrémité supérieure, sont réunies au devant de la trachée par une portion rétrécie, l'*isthme*, qui recouvre les premiers anneaux (1, et surtout 2, 3 et 4) de la trachée et quelquefois le cartilage cricoïde : l'isthme constitue une bandelette haute en moyenne de 17 millimètres sur 12 d'épaisseur, très variable d'ailleurs comme dimensions et manquant même complètement 1 fois sur 20 (Grüber). — De l'isthme se détache, en se dirigeant vers la partie supérieure, un prolongement médian, quelquefois légèrement incliné à gauche et qui constitue la *pyramide de Lalouette* ou appendice de Morgagni d'importance variable : bien développée 7 fois sur 10 la pyramide se prolonge alors jusqu'à l'os hyoïde, tandis que dans d'autres cas elle peut se séparer de l'isthme et constituer une véritable thyroïde accessoire.

Les *lobes latéraux*, à direction oblique en haut et en arrière, sont beaucoup plus volumineux et présentent ordinairement une longueur de 5 à 7 centimètres sur une épaisseur de 18 à 20 millimètres. On peut leur décrire trois faces : l'*interne* concave, plus ou moins moulée sur les parties latérales des 5 à 6 premiers anneaux de la trachée, du cartilage cricoïde et sur la petite corne du cartilage thyroïde : par certains points cette face répond également au muscle crico-thyroïdien ; l'*antérieure*, convexe, recouverte par le sterno-thyroïdien et le sterno-hyoïdien; la *postérieure*, convexe également et se dirigeant plus ou moins loin en arrière vers la carotide et les muscles profonds du cou.

Les lobes latéraux se terminent en bas au-dessous du plan inférieur de l'isthme.

Le corps thyroïde est très variable comme poids et comme volume; certains auteurs lui ont attribué de 50 à 75 gr. ; d'autres au contraire, comme Sappey, pensent que normalement il ne doit pas dépasser 30 à 35 grammes. Il serait plus volumineux chez la femme (influence de la grossesse, de la menstruation, du coït) que chez la fille vierge ou chez l'homme.

Il présente de très nombreuses anomalies : on l'a vu manquer presque complètement dans des cas de myxœdème : on l'a vu siéger dans la région sus-hyoïdienne (Demme). Enfin il existe fréquemment des lobules thyroïdiens aberrants, glandes thyroïdes accessoires, que nous étudierons plus complètement à propos des goîtres ganglionnaires d'Albers.

Capsule. — Le corps thyroïde est enveloppé par une capsule mince et fort résistante formée par des faisceaux de tissu conjonctif mélangé de fibres élastiques. De cette capsule partent des prolongements fibreux qui vont se fixer sur les parties voisines et prennent le nom de ligaments.

Ces ligaments avaient été en 1750 vus assez nettement par Gunz. Hueter avait montré une forte lame aponévrotique naissant du bord supérieur de l'isthme pour se joindre en haut au revêtement fibreux du cricoïde et des côtés du thyroïde.

Grüber (*Archiv. für anat.* 1876) a décrit trois ligaments suspenseurs : un médian et deux latéraux, qui, en somme, diffèrent peu de ceux déjà signalés par Sappey ; le *ligament moyen* qui n'existe que 40 fois sur 100 se porte de l'isthme à un point variable de la face antérieure

du larynx ; les *ligaments latéraux* proviennent du bord inférieur du cricoïde en arrière du muscle crico-thyroïdien ; ils émanent parfois des premier et deuxième anneaux ; après avoir longé la face profonde du lobe correspondant, ils s'unissent à la capsule de la glande sur le bord postérieur de sa moitié inférieure. Ces ligaments sont perforés par un certain nombre de pertuis, livrant passage à des vaisseaux et à des nerfs. Ce sont ces ligaments, assez puissants, qui causent l'incurvation de la thyroïde autour de l'arbre aérien grâce à leur direction oblique en bas, en avant et en dedans.

G. Marchant considère les trois faisceaux précédents comme constituant un seul ligament auquel il donne le nom de ligament médian ; il décrit en outre de chaque côté du corps thyroïde deux ligaments latéraux partant des cornes supérieures pour aller, tout en suivant les artères thyroïdiennes supérieures, se jeter sur la gaîne des gros vaisseaux du cou vers la bifurcation des carotides et de là sur l'aponévrose prévertébrale.

Sébileau (Société anatomique 1888) a constaté, à l'aide de dissections soigneuses, que, de la partie interne de la gaîne aponévrotique des gros vaisseaux du cou (carotide primitive et jugulaire interne), gaîne due à un dédoublement de l'aponévrose cervicale moyenne, il se détache un feuillet aponévrotique assez résistant. Ce feuillet, auquel il donne le nom *d'aponévrose transverse* va se dédoubler en trois feuillets au niveau du corps thyroïde ; les feuillets antérieur et moyen circonscrivant le corps thyroïde et le fixant à la trachée, et le feuillet postérieur passant en arrière de l'œsophage, au-devant de l'aponévrose cervicale profonde.

Il décrit en outre un ligament inférieur allant de la base d'un lobe au voisinage de la sous-clavière du côté correspondant.

On signale enfin comme moyen de fixité du corps thyroïde un faisceau musculaire (muscle élévateur du corps thyroïde) qui, vu par Sœmmering, décrit par Godart (Société anat. 1847), mais nié par Theile, peut être uni ou bilatéral et réunit le bord supérieur de l'isthme à l'os hyoïde. Ce muscle, rare en somme, serait pour Testut un faisceau aberrant ou incomplet des muscles droits compris entre l'os hyoïde et le sternum.

Si maintenant nous voulons étudier rapidement les divers plans que l'on doit traverser pour arriver sur la thyroïde, nous trouverons, recouvrant la face antérieure de cet organe, d'abord la peau fine et souple, puis le peaucier plus ou moins développé suivant les sujets, et l'aponévrose cervicale superficielle. Celle-ci qui sur la ligne médiane est immédiatement sous-cutanée, enveloppe sur les côtés dans un dédoublement les muscles sterno-cléïdo-mastoïdiens.

Dans l'aire du triangle à base supérieure que circonscrivent ces muscles la thyroïde est recouverte : en bas par les muscles sterno-hyoïdiens et thyroïdiens : sur les parties latérales par les muscles omo-hyoïdiens, obliques en haut et en dedans, muscles réunis par l'aponévrose cervicale moyenne formant un triangle à sommet supérieur.

L'isthme du corps thyroïde est situé sur la ligne médiane entre les bords internes, divergeant par en bas, des muscles thyro-hyoïdiens, au-dessous desquels, mais plus en dehors et obliques en sens inverse, les sterno-

thyroïdiens recouvrent le lobe correspondant auquel leur largeur semble proportionnée.

1° Les rapports de la face antérieure de la thyroïde présentent un certain intérêt au point de vue de la thyroïdectomie par suite de la présence dans le plan sous-cutané, entre le peaucier et l'aponévrose superficielle, de veines importantes qui, très augmentées de volume dans les cas de goître, peuvent constituer un danger sérieux pendant l'opération soit à cause de l'hémorrhagie, soit à cause de l'entrée possible de l'air dans leur cavité.

La *jugulaire externe* nous occupera peu : verticale à la partie externe du cou de l'angle de la mâchoire à la clavicule qu'elle rejoint derrière le bord postérieur du sterno-cléido-mastoïdien, elle est située trop en haut et trop en dehors pour être blessée autrement que dans les cas très anormaux où l'on est obligé de prolonger supérieurement l'incision oblique de Kocher, ou de faire des débridements latéraux très larges, comme cela arrive parfois dans les cas de goître énorme. Il est juste d'ajouter que dans les cas de goître, la jugulaire externe peut être déviée fortement et être rapprochée de la ligne médiane.

La *jugulaire antérieure* est autrement importante ; son calibre est d'ordinaire inverse de celui de la jugulaire externe ; elle prend naissance dans la région sus-hyoïdienne, un peu en dehors de la ligne médiane ; elle est formée par la réunion en un seul tronc de plusieurs veinules cutanées et musculaires. — D'abord verticales le long de la ligne médiane les jugulaires antérieures arrivées à un, deux ou trois centimètres au-dessus de la fourchette sternale se coudent brusquement à angle droit

pour se porter horizontalement en dehors. Après avoir traversé l'aponévrose cervicale superficielle, elles s'engagent alors au-dessous du sterno-cléido-mastoïdien correspondant, perforent l'aponévrose cervicale moyenne et, croisant en avant les gros vaisseaux du cou, viennent se terminer dans la veine sous-clavière un peu au-dessus de la veine jugulaire externe ou dans un orifice commun avec cette dernière. Dans leur trajet vertical elles sont situées d'abord dans le tissu cellulaire sous-cutané, puis dans un dédoublement de l'aponévrose superficielle. Dans leur portion horizontale elles sont profondément situées : au-dessous du sterno-cléido-mastoïdien et de l'aponévrose moyenne.

Plusieurs anastomoses, très variables comme volume, nombre et direction, réunissent les jugulaires antérieures aux jugulaires externes et internes et aux faciales.

Kocher (*Archives de Langenbeck* 83) a décrit deux anastomoses, importantes au point de vue de la thyroïdectomie et qu'il considère comme à peu près constantes : une inférieure située à un ou deux centimètres au-dessus du sternum et réunissant les deux jugulaires antérieures (sur les figures de Kocher cette anastomose a la forme d'un croissant dont la convexité dirigée vers le sternum l'effleure presque). Une autre anastomose, supérieure, située un peu au-dessus de l'os hyoïde réunit les portions supérieures des deux jugulaires antérieures.

Enfin Kocher a décrit une *veine jugulaire oblique* absolument parallèle au bord antérieur du sterno-cleido-mastoïdien, et qui née en haut soit de la thyroïdienne supérieure, soit de la faciale vient aboutir à la jugulaire antérieure au point où celle-ci croise le bord antérieur du

sterno. C'est sa direction que paraît continuer l'anastomose en arcade précédemment décrite au-dessus du sternum.

2° La face profonde du corps thyroïde est en rapport avec l'arbre aérien : profondément excavée elle paraît creusée en un demi canal destiné à embrasser tous les organes sur lesquels elle repose. Sa partie moyenne ou isthme du corps thyroïde répond, comme nous l'avons vu, aux deuxième, troisième et quatrième anneaux de la trachée; mais cette portion du corps thyroïde très variable peut affecter des rapports avec le premier anneau et quelquefois le cartilage cricoïde. Normalement l'isthme n'adhère à la trachée que par un tissu cellulaire assez lâche de sorte qu'on peut facilement l'en détacher : il n'en est plus de même dans les cas pathologiques et surtout dans les cas de tumeurs malignes. Les *lobes latéraux* sont en rapport de bas en haut avec les anneaux de la trachée (mais il leur sont plus intimement unis que l'isthme par suite de la présence des ligaments déjà décrits) avec la partie correspondante de l'œsophage et des nerfs récurrents — avec le cartilage cricoïde et les muscles crico-thyroïdiens — avec le cartilage thyroïde et les parois du pharynx. Ces rapports très importants doivent être étudiés de plus près.

Des deux côtés la partie la plus postérieure de la face interne des lobes recouvre la partie antérieure du constricteur inférieur du pharynx et plus bas l'œsophage, mais ce dernier contracte des rapports plus intimes avec le corps thyroïde à gauche, où il déborde la trachée. De ce même côté le récurrent étant situé à la face antérieure

de l'œsophage, et non plus comme à droite dans l'angle qui le sépare de la trachée, est immédiatement en contact avec le corps thyroïde. Mais au niveau du bord inférieur du constricteur inférieur les deux récurrents s'engagent sous ce muscle et affectent avec l'artère thyroïdienne inférieure des rapports sur lesquels nous reviendrons longuement.

Les connexions si importantes du corps thyroïde avec le paquet vasculo-nerveux sont très intimes. Sappey distingue aux bords latéraux ou postérieurs, très épais, des lobes, deux lèvres et un interstice ; la lèvre interne s'appuie sur l'œsophage et le pharynx; la lèvre externe répond à l'intervalle qui sépare la veine jugulaire interne de la carotide primitive; l'interstice repose sur cette artère dont il prend l'empreinte, en sorte qu'il offre l'aspect d'une gouttière très superficielle lorsque le corps thyroïde est peu développé; très accusée au contraire, lorsqu'il est goîtreux.

3° Le bord supérieur du corps thyroïde même, demi-circulaire, oblique de bas en haut et d'avant en arrière repose par sa partie moyenne sur le bord inférieur du cartilage cricoïde et par ses parties latérales sur le même cartilage qu'il croise en un angle de 45°; il est en rapport en outre avec les muscles crico-thyroïdiens et le cartilage thyroïde dont il est séparé par l'attache du constricteur inférieur du pharynx.

4° Le bord inférieur épais, court, transversal, presque rectiligne ou légèrement concave lorsque l'isthme atteint sa plus grande hauteur, demi-circulaire et anguleux lorsque cette hauteur ne dépasse pas un centimètre.

Ce bord est séparé de la fourchette sternale par une distance de 2 centimètres chez l'adulte et de 15 millimètres chez l'enfant, distance augmentée par l'extension de la tête. Dans cet intervalle limité en avant par l'aponévrose cervicale moyenne et en arrière par la trachée on trouve des veines thyroïdiennes (ima de Kocher) du tissu cellulo-graisseux et chez l'enfant l'extrémité supérieure du thymus qui déborde en haut la fourchette du sternum.

Tous ces rapports sont évidemment modifiés lorsqu'il existe un goître ; mais c'est un point sur lequel nous reviendrons suffisamment, lorsque nous étudierons les lésions qu'amène dans les organes voisins l'hypertrophie du corps thyroïde.

Vaisseaux thyroïdiens.

Artères. — De chaque côté une artère aborde chacune des cornes du lobe correspondant : ce sont les *artères thyroïdiennes supérieure et inférieure.* Une autre inconstante *est la thyroïdienne moyenne ou de Neubauer.*

La *thyroïdienne supérieure* naît exceptionnellement de la carotide primitive et régulièrement un peu au-dessus, ou au niveau même de la bifurcation de la carotide primitive. Son calibre, que Dubreuil a vu égal à celui de la carotide externe, est assez gros, en raison inverse de celui de la thyroïdienne supérieure du côté opposé et de la thyroïdienne inférieure du même côté.

Elle se porte d'abord horizontalement en avant et en dedans, parallèlement à la grande corne de l'os hyoïde, puis s'infléchissant en bas, elle descend vers l'extrémité supérieure du lobe correspondant de la glande thyroïde. Dans ce trajet l'artère thyroïdienne supérieure repose sur le constricteur moyen du pharynx et sur le larynx. Très superficielle à son origine où elle n'est recouverte que par l'aponévrose cervicale superficielle et par le peaucier, elle s'engage bientôt au-dessous des muscles omo-hyoïdien, sterno-hyoïdien et thyro-hyoïdien. En arrière et en dedans elle longe la paroi latérale du pharynx, mais dans certains cas sa portion horizontale étant très courte elle descend verticale, au-devant de la carotide primitive pendant un certain trajet.

La thyroïdienne supérieure émet comme branches collatérales : 1° la sterno-mastoïdienne qui se perd à la face profonde du muscle stero-cleido-mastoïdien après avoir par une direction oblique en debors et en bas croisé la carotide primitive et la jugulaire interne ; 2° l'artère laryngée supérieure peut exceptionnellement émaner de la carotide externe, de la faciale, de la linguale et même de la carotide primitive ; mais part ordinairement du point où la thyroïdienne supérieure d'horizontale devient descendante. Passant ensuite entre le muscle thyro-hyoïdien et la membrane thyro-hyoïdienne, elle perfore cette dernière d'avant en arrière et se divise alors en deux groupes de rameaux ; des ascendants ou épiglottiques ; des descendants ou laryngiens ; 3° l'artère laryngée inférieure beaucoup plus grêle, se porte sur la membrane crico-thyroïdienne, où elle se joint avec celle du côté opposé par une anastomose formant une arcade médiane d'où s'échappent plu

sieurs petits rameaux destinés aux muscles et à la muqueuse du larynx. Le développement de cette artère gêne peu, lorsquelle est volumineuse, la thyroïdectomie; mais elle est souvent blessée dans la laryngotomie inter-crico-thyroïdienne.

Les trois branches terminales de l'artère thyroïdienne supérieure rampent flexueuses à la surface de la glande pendant un long trajet et sont fort hypertrophiées en cas de goître; l'externe longe les parties latérales du corps thyroïde, ordinairement le bord postérieur du lobe correspondant ; la postérieure chemine à la face postérieure du corps thyroïde, s'insinuant entre lui et le canal aérien ; l'interne longe le bord supérieur du corps thyroïde et au-dessus de l'isthme s'anastomose avec celle du côté opposé.

La thyroïdienne inférieure se détache de la première portion de la sous-clavière, un peu en dehors et en avant de la vertébrale, non point isolément comme il est classique de le dire, mais avec la sus-scapulaire et la cervicale transverse (Wieth, Farabœuf, G. Marchant, A. Broca). Ce tronc thyro-scapulo-cervical est long de 6 millimètres. La thyroïdienne inférieure dont le volume est en rapport inverse avec celui des thyroïdiennes supérieures de son côté et inférieure de l'autre côté est d'abord verticale, ascendante jusqu'à la hauteur de la cinquième vertèbre cervicale, où s'infléchissant sur elle-même, elle se porte horizontalement en dedans et embrasse dans une courbe à concavité antérieure la jugulaire interne, la carotide primitive et le grand sympathique ; elle se redresse alors pour gagner, ascendante et flexueuse la corne inférieure du lobe latéral correspondant de la thyroïde et là elle se divise. Elle est en rapport en arrière avec la colonne

vertébrale dont la séparent les muscles prévertébraux, et passe à 1 centimètre au-dessous et en avant du tubercule de Chassaignac. C'est là qu'elle se recourbe pour passer sous la carotide primitive, en avant de la vertébrale ; puis elle longe en dedans la trachée et l'œsophage avec lequel elle affecte, à gauche surtout, des rapports intimes.

Sa première courbure entoure le paquet vasculo-nerveux du cou et le grand sympathique, la deuxième embrasse le nerf récurrent ; rapport qui a un intérêt majeur dans les opérations sur la thyroïde. Aussi ces rapports de la thyroïdienne inférieure ont-ils été dans ces dernières années étudiés avec précision par nombre de chirurgiens. Pour Wœlfler le nerf serait à cheval sur un des rameaux principaux de la thyroïdienne inférieure. Pour Kocher (*Archiv. de Langenbeck* 1883), la thyroïdienne inférieure dans sa dernière portion s'applique, oblique en haut et en dedans, à la face postérieure de la glande, de là passe derrière le récurrent ; puis à son côté interne entre lui et la trachée ; il semblerait cependant à voir la figure 5 que le récurrent est complètement compris dans une anse flexueuse de l'artère passant d'abord en arrière de lui, puis longeant son bord interne et décrivant enfin au-dessous de lui une arcade à convexité externe. Rotter (*Die operative behandl des Kropfes. Archiv. für klin. chirurg.* 1884) prétend que sur 1/3 des sujets l'artère passe devant le nerf, que dans un autre tiers les rapports sont ceux décrits par Kocher et que dans le dernier l'artère se divise en deux rameaux affectant des rapports complexes.

D'après notre maître Jaboulay qui a étudié spécialement ce point d'anatomie chirurgicale, on peut résumer

de la façon suivante les rapports que contracte l'artère thyroïdienne inférieure avec le récurrent. Et d'abord il n'y a pas de disposition absolument constante, mais l'on peut dire cependant que, le plus souvent, à droite l'artère thyroïdienne inférieure est en arrière du récurrent, et à gauche en avant.

Il y a de nombreuses variations individuelles qui peuvent se ranger sous les trois types suivants, plus fréquents.

1° Les artères peuvent être en arrière des deux côtés.

2° Le nerf peut passer entre les branches des divisions des artères thyroïdiennes inférieures, mais dans ce cas, il est remarquable qu'à gauche la branche de division antérieure est plus grosse que la branche de division postérieure.

3° A droite le nerf passe au milieu des branches de division de l'artère, pendant qu'à gauche le nerf est en arrière (impossible, dans ces cas-là, d'éviter la prise du récurrent dans la ligature de ces branches thyroïdiennes).

En somme l'artère thyroïdienne inférieure du côté gauche paraît être *constamment* plus antérieure que celle du côté droit, si l'on tient compte des rapports avec le récurrent : malgré que le récurrent gauche soit situé sur un plan plus antérieur que le droit.

Il est vraisemblable que les masses principales et accessoires qui constituent le lobe latéral gauche se sont développées plus en avant que les mêmes masses du côté droit.

Ces rapports expliquent que dans certains cas d'exothyropexie, la luxation du corps thyroïde provoque, par l'intermédiaire de la thyroïdienne inférieure, des tiraillements du récurrent, capables d'amener un spasme laryngé (M. Jaboulay a observé un cas de ce genre).

La *thyroïdienne inférieure* émet comme branches collatérales la *cervicale ascendante* qui se sépare d'elle au moment où elle s'incurve en arrière de la jugulaire interne et qui s'élève verticalement jusqu'à l'atlas en donnant des rameaux musculaires pour les muscles prévertébraux, intertransversaires et complexus et des spinaux se rendant aux corps vertébraux et à la moelle. La thyroïdienne inférieure émet aussi un rameau œsophagien qui se distribue à la portion cervicale de l'œsophage et à la partie inférieure du larynx ; des rameaux trachéaux qui se portent à la trachée et s'anastomosent inférieurement avec les artères bronchiques, branches de l'aorte (rameaux importants auxquels Kocher a fait jouer un rôle important dans la pathogénie de la cachexie strumiprive ; par la thyroïdectomie totale en effet, on prive la trachée des vaisseaux nombreux que lui fournissent les artères thyroïdiennes : les parois, mal nourries, se ramollissent, s'affaissent, et il s'ensuit des troubles chroniques de l'hématose).

Les *branches terminales* de la thyroïdienne inférieure au nombre de deux ou trois peuvent se diviser en inférieure qui, longeant horizontalement le bord inférieur du corps thyroïde, s'engage plus ou moins profondément entre l'isthme et la trachée et s'anastomose le long de l'isthme avec celles du côté opposé : et des branches externes et postérieures qui irriguent le bord postéro-latéral et la

face externe de la glande, se portant vers les branches correspondantes de la thyroïdienne supérieure.

L'artère thyroïdienne moyenne, de Neubauer, ima des Allemands n'existe à peu près qu'une fois sur dix. En général unilatérale elle est presque toujours située à droite : provenant ordinairement du tronc brachio-céphalique, souvent de la carotide primitive, quelquefois de la crosse de l'aorte, de la sous-clavière, de la mammaire interne ; elle se porte constamment sur la face antérieure de la trachée d'où elle gagne l'isthme du corps thyroïde.

Les artères thyroïdiennes sont remarquables par leurs flexuosités ; probablement pour s'accommoder aux variations de volume du corps thyroïde, très sujet à des dilatations congestives considérables.

Les anastomoses entre ces vaisseaux sont nombreuses, mais non pas dans la glande elle-même ; car l'on voit après l'injection séparée des artères thyroïdiennes se produire dans le parenchyme thyroïdien de véritables territoires. — Hyrt, Anna Begoune, qui ont démontré ce fait, ont soutenu que même en dehors de la glande, il n'existait que des anastomoses exclusivement capillaires. — Cruveilher, Sappey, ont montré au contraire que les branches terminales communiquaient largement entre elles surtout sur chacun des bords de l'isthme. — Du reste, chirurgicalement, la persistance des hémorrhagies thyroïdiennes, la difficulté de leur hémostase démontreraient bien ces anastomoses.

Nous n'avons décrit en fait de circulation artérielles que les cas types : mais les anomalies sont extrêmement nombreuses, ce serait pour Dubreuil la région du corps où elles sont le plus fréquentes.

Ces anomalies peuvent porter sur chacune des thyroïdiennes : la moyenne étant la plus variable, pouvant exister ou non, être plus ou moins volumineuse, quelquefois même et rarement double et provenir de la crosse de l'aorte ou de l'une de ses branches, de la sous-clavière ou de l'une de ses branches.

La thyroïdienne supérieure émane d'un point plus ou moins élevé de la carotide externe, seule ou formant le tronc thyro-lingual ou thyro-linguo-facial : elle peut provenir de la carotide primitive, de la carotide primitive tardivement bifurquée, de la carotide primitive par un tronc thyro-linguo-facial, elle peut être dédoublée. Quant à ses variations de volume elles sont fréquentes dans la pathologie de la thyroïde.

La thyroïdienne inférieure peut provenir du tronc thyro-scapulo-cervical, exceptionnellement de la sous clavière, du tronc imnominé, de la carotide primitive, de la vertébrale.

Elle peut manquer ou être dédoublée (Dubreuil). D'après notre maître Jaboulay, les anomalies artérielles se présenteraient, de préférence à gauche, surtout pour la thyroïdienne inférieure qu'il a vu provenir parfois de la mammaire interne.

Quelles que soient leurs origines, les artères thyroïdiennes ont sous leur dépendance outre le corps thyroïde lui-même, le larynx et la partie supérieure de la trachée et de l'œsophage, ce qui peut expliquer la pathogénie de certaines lésions de ces organes concomitantes à des goîtres.

Ainsi Kocher, a, nous l'avons vu plus haut, insisté sur le ramollissement de la trachée, suite de ligature des

thyroïdiennes après une thyroïdectomie. Nous pourrions penser aussi que certains de ces ramollissements de la trachée décrits par Rose au cours du goître suffocant ont la même origine et que, dans ces cas, la ligature est faite par la compression exercée par la tumeur thyroïdienne.

Aussi, rappellerons-nous la description de Kocher qui est rendue plus nette par une figure (*Archives de Langenbeck*, 83). On y voit qu'une masse d'injections poussées par l'artère thyroïdienne inférieure droite a coloré en rouge la moitié droite de la trachée jusqu'au septième ou huitième anneau trachéal, et la partie correspondante de l'œsophage ; une autre injection poussée par les thyroïdiennes supérieures a coloré en bleu les parties supérieures et latérales du larynx.

Dans une autre figure, une injection poussée par les thyroïdiennes inférieures a coloré la trachée jusqu'à sa bifurcation.

Veines. — Nées de l'intérieur de la glande, elles arrivent à sa surface et là volumineuses, énormes dans les cas de goîtres et surtout de goîtres suffocants, elles rampent en convergeant de chaque côté vers trois points principaux : les deux cornes du lobe (veines thyroïdiennes supérieures et inférieures) et l'isthme (veine thyroïdienne moyenne). Les vaisseaux sont anastomosés et avalvulaires ; aussi leur hémostase est-elle très difficile, plus gênante même que celle des artères correspondantes. De plus comme elles adhèrent à des plans fibreux qui les maintiennent béantes l'entrée de l'air y est possible, surtout dans les cas de goître suffocant où l'aspiration thoracique est au maximum.

Les *veines thyroïdiennes supérieures* tirent leur origine de la partie supérieure des corps thyroïdes et se portent en haut et en dehors en suivant l'artère thyroïdienne supérieure. Un des rameaux s'anastomose sur le bord supérieur de l'isthme avec son congénère de l'autre côté (1). Kocher a décrit une anastomose de la partie supérieure de la jugulaire antérieure venant tomber sur cette arcade.

Cette veine passe au-devant de la carotide primitive et elle s'unit chemin faisant à la linguale et à la faciale. La ligature de ce tronc thyro-linguo-facial que l'on est souvent obligé de faire au cours des thyroïdectomies a pour résultat une dilatation variqueuse aigûe et assez douloureuse sur laquelle notre maître Jaboulay a souvent appelé notre attention. Cette dilatation porte sur les veines de la base de la langue, des parties latérales et postérieures du pharynx et détermine un complexus symptomatique analogue à celui d'une angine très violente, d'autant qu'il s'y joint souvent un élément inflammatoire, infectieux, sur lequel nous reviendrons.

Kocher a décrit au sommet du bord latéral du lobe des corps thyroïdes une *veine thyroïdienne supérieure accessoire* se dirigeant horizontalement vers la jugulaire interne et au-dessous une *veine thyroidienne inférieure accessoire* qui lui est parallèle.

Les *veines thyroïdiennes inférieures* de nombre et de volume variable partent du pôle inférieur du lobe latéral. Situées sous l'aponévrose cervicale moyenne elles se dirigent verticalement, *à droite* dans l'angle de conver-

(1) Veine thyroïdienne communicante supérieure.

gence des deux troncs brachio-céphaliques (quelquefois à l'extrémité supérieure de la veine cave) ; à gauche dans le tronc brachio-céphalique gauche.

Entre ces veines, derrière l'isthme et au-dessus de lui, contre la trachée et dans des plans fibreux qui dépendent de la face postérieure de l'aponévrose cervicale moyenne, un plexus veineux souvent très développé d'où naît la veine thyroïdienne moyenne (ima des Allemands) qui quelquefois ramène tout le sang des parties inférieures du corps thyroïde.

Ces veines thyroïdiennes moyennes (ima), moyennes et accessoires s'élèvent, après s'être anastomosées, le long de chacun des bords internes des lobes latéraux et vont s'anastomoser une seconde fois sur le bord inférieur de l'isthme (veine communicante inférieure) où elles contribuent à former avec la veine communicante supérieure, résultat de la rencontre des extrémités des deux veines thyroïdiennes supérieures, un véritable cercle veineux autour de l'isthme du corps thyroïde.

Ces veines concentrées en deux troncs (moyenne principale et accessoire de Kocher) ou en un seul, forment la veine jugulaire antérieure profonde de Tillaux qui se rend dans le tronc veineux brachio-céphalique gauche.

Toutes ces veines n'ont d'ailleurs rien de fixe dans leur disposition ; mais leur blessure est très importante et rend délicat le temps de la luxation, qu'il s'agisse d'une thyroïdectomie totale ou partielle ou d'une exothyropexie.

Lorsqu'en effet on procède avec violence, ces veines déchirées produisent des hémorrhagies primitives ou

secondaires : il faut surveiller principalement le tiraillement des veines inférieures et sus-sternales.

De plus leur compression par les bords de la plaie dans l'exothyropexie amène en elles la production de dilatations puis coagulations qui provoquent secondairement par diminution de l'apport sanguin artériel, une anémie aigüe du corps thyroïde, anémie qui est probablement la raison de l'atrophie des goîtres après cette opération. — On les voit en effet dans ces cas se gonfler, se dessécher, puis se thromboser.

Les troncs lymphatiques provenant du corps thyroïde se rendent pour Sappey : les supérieurs aux ganglions placés au-devant du larynx, les autres dans les ganglions situés au-dessus de la fourchette stercale.

Legendre (Th. Paris, 52), a trouvé un ganglion, parfois deux, accolés au bord externe des lobes et vers l'angle inférieur du corps thyroïde. — Boéchat, (Th. Paris, 73), a souvent vu ces ganglions, en particulier l'un d'eux qui est presque constant et qui siège vers la partie inférieure du bord externe du lobe droit.

Cet auteur a observé en outre à la suite de nombreuses injections au bleu de Prusse les dispositions suivantes :

« La surface des corps thyroïdes est recouverte de troncs lymphatiques formant un réseau à mailles assez fines. Du bord supérieur de l'isthme partent de chaque côté de la ligne médiane un à deux vaisseaux qui vont se rendre à un petit ganglion situé en avant ou au-dessus du muscle crico-thyroïdien, » (Gerard-Marchant a contrôlé ce fait).

« Du sommet des lobes sortent plusieurs lymphatiques (quelquefois six), qui vont les uns vers un ganglion

situé entre la carotide et la veine jugulaire interne au niveau de l'angle supérieur du cartilage thyroïde, les autres vers la paroi latérale et postérieure du pharynx. Quelquefois, il y en a qui accompagnent l'artère thyroïdienne supérieure pour se rendre à un ganglion placé derrière le sterno-mastoïdien. On trouve habituellement un gros paquet de vaisseaux (jusqu'à sept) qui, partant de l'extrémité inférieure de chaque lobe, aboutissent à plusieurs ganglions situés au-devant de la trachée et au-dessus du thymus, mais jamais l'injection ne put être poussée dans le thymus. »

Ainsi donc les troncs lymphatiques émanés des corps thyroïdes sont nombreux ; nous verrons dans la partie histologique de cette étude quelle est la richesse lymphatique de l'organe lui-même ; nous verrons aussi quelle importance peut acquérir au point de vue pathogénique cet enveloppement lymphatique qui a pu faire considérer la thyroïde comme un véritable ganglion.

L'innervation du corps thyroïde est fournie par des filets du pneumo-gastrique et du sympathique. Berres avait signalé des rameaux provenant de la branche descendante de l'hypoglosse mais de nombreux anatomistes nient leur existence.

Legendre a suivi jusque dans le corps thyroïde un certain nombre de filets du récurrent et du laryngé externe.

Les branches émanées du grand sympathique cheminent accolées aux vaisseaux : Jones (Cycloped. of anat, London 1850) aurait pu leur voir former un plexus au voisinage des alvéoles.

Poincarré (*Journal d'anatomie*, 75), insiste sur la richesse nerveuse des corps thyroïdes et sur ce que parmi

les fibres nerveuses il en est beaucoup qui prennent naissance dans la glande elle-même ; il admet que les cloisons conjonctives sont criblées de filets et de ganglions nerveux.

Développement du corps thyroïde.

Actuellement on considère le corps thyroïde comme se développant aux dépens d'une évagination impaire et médiane et de deux évaginations latérales et paires provenant toutes de l'épithélium du pharynx.

L'ébauche impaire a été la première démontrée probablement parce qu'elle existe chez tous les vertébrés (Kœlliker et Müller).

Les ébauches paires ont été décrites pour la première fois chez le porc par Wœlfler, puis chez le mouton par Stiéda. Enfin Born et His ont montré comment se forme la thyroïde par la réunion de ces deux évaginations (paires et impaire).

Avant d'entrer dans les détails de cette évolution, rappelons que chez les embryons très jeunes de 3 millim. environ on trouve sur la ligne médiane et limitée par les arcs branchiaux non encore fusionnés le champ *mesobranchial*, triangulaire, à base inférieure. Sur la surface postérieure de ce triangle se trouve le *tubercule lingual*, arrondi et situé en haut au niveau des deux premiers arcs.

Vers le deuxième mois la mâchoire inférieure se forme

par la réunion des deux bourgeons sous-maxillaires du premier arc branchial, en avant du tubercule. En même temps les deuxièmes et troisièmes arcs branchiaux se réunissent en une masse commune qui représente la racine de la langue, alors que le tubercule lingual répond au corps de cet organe. Mais la soudure ne se fait pas uniformément dans toute l'étendue du sillon séparant primitivement le corps de la racine. Comme cette soudure a lieu d'abord sur les côtés la portion médiane subsiste en une dépression puis en un cul-de-sac, homologue à l'évagination impaire de la glande thyroïde des autres vertébrés.

Après le fusionnement de ces deux bourrelets, la dépression, le cul-de-sac se sont transformés en une vésicule épithéliale qui n'est autre que le *rudiment médian*, l'*ébauche impaire* de la glande thyroïde. Cette vésicule reste assez longtemps en communication avec la surface de la langue par l'intermédiaire d'un conduit étroit, le *tractus thyréo-glosse*. (C'est par erreur d'ailleurs qu'on donne généralement le nom de canal à ce conduit ; His probablement pour rappeler son oblitération normale le désigne toujours sous ce nom de tractus thyréo-glosse).

La persistance de la perméabilité sur une étendue plus ou moins considérable de son parcours est une anomalie ; habituellement en effet il se transforme en un canalicule épithélial qui s'atrophie, grâce à l'allongement nécessité par la descente de la glande thyroïde, descente due au développement du cou et au redressement concomitant de l'inflexion céphalique. La tête en se redressant entraîne avec elle la langue, tandis que la portion médiane de la thyroïde reste en place. Cependant l'orifice supérieur du

tractus thyréo-glosse persiste pendant toute la vie, a la surface de la racine de la langue : c'est le *foramen-cœcum*.

His explique par la persistance de ce tractus à l'état de conduit diverses anomalies telles que le canal lingual, le canal thyroïdien. Le foramen cœcum peut en effet sous forme d'un *canal lingual* long de 2 à 3 centimètres atteindre le corps de l'os hyoïde ; de même la partie inférieure du conduit peut persister, et dans ce cas l'isthme du corps thyroïde être relié par une corne à l'os hyoïde en un *canal thyroïdien*.

Chez d'autres sujets enfin un canal aveugle existe à l'intérieur de la pyramide.

Rappelons à ce propos que Bochdalek, dans ses recherches anatomiques datant de 1865, avait déjà, en poussant des injections dans le foramen-cœcum, démontré l'existence de tubes latéraux plus ou moins ramifiés, se terminant en culs-de-sac et s'étendant de la base de la langue à l'os hyoïde. Comme nous le verrons ces évaginations peuvent donner naissance à de véritables tumeurs goîtreuses.

Faut-il considérer ce canal de Bochdalek comme un débris du canal thyréo-glosse : c'est probable d'autant que certains anatomistes, M. Jaboulay entre autres, pensent que les communications plus ou moins complètes sont loin d'être rares entre la portion supérieure du tube digestif et le corps thyroïde.

His admet encore que les glandes supra et préthyroïdiennes, que l'on observe assez souvent au voisinage de l'os hyoïde sont aussi des restes du tractus thyréo-glosse.

Quant aux *ébauches paires ou latérales* de la glande thyroïde, que nous avons déjà signalées, elles sont constituées par des évaginations creuses de l'épithélium de la face ventrale du pharynx, évaginations qui apparaissent en arrière du dernier arc branchial et qui sont en continuité avec la dernière fente branchiale : elles se montrent quelque temps après le rudiment impair et médian de la thyroïde et vont se placer immédiatement aux deux côtés de l'entrée du larynx (d'après Hertwig *traité d'embryologie* 1891).

Chez les vertébrés inférieurs ces masses épithéliales latérales ne se fusionnent généralement pas avec la masse médiane et constituent les *glandes thyroïdes accessoires*. Chez les mammifères et chez l'homme les ébauches médiane et latérales se réunissent complètement et constituent l'organe définitif qui viendra comme un croissant entourer larynx et trachée. Remarquons en passant que ces masses latérales sont très petites relativement au volume du rudiment médian, au moment du moins où a lieu la fusion. Aussi Kastchenko (cité par Hertwig) a-t-il soutenu que ces ébauches latérales ne contribuent que pour une faible part à la définitive constitution de la thyroïde. Pour His, au contraire, c'est des masses latérales que dépend la formation des lobes de l'organe tandis que le rudiment médian ne donnerait naissance qu'à la portion si réduite de l'isthme du corps thyroïde.

La connaissance du développement ultérieur de l'organe nous servira de préparation à l'étude de sa texture intime, étude qui ne serait pas possible sans celle de l'évolution de la glande thyroïde qui se transforme constamment ce qui explique les opinions contradictoires des auteurs.

Et d'abord nous distinguerons dans cette évolution deux grandes périodes : une formative ou de développement et une finie ou de régression.

Dans la première période ou de formation, celle qui prépare la constitution définitive de la glande, on peut encore décrire deux stades.

a) *Stade embryonnaire* proprement dit, correspondant au neuvième jour de l'incubation du poulet, au seizième jour de la gestation du lapin et correspondant au deuxième mois de la vie utra-utérine chez l'homme (Hertwig) : la masse épithéliale résultant du fusionnement des masses primitives pousse de toutes parts de nombreux cordons cellulaires, cylindriques, qui, à leur tour, émettent des bourgeons latéraux. De cet envahissement du tissu conjonctif du mésoderme par des bourgeons allongés, ramifiés, sinueux, résulte un lacis extrêmement compliqué de cordons épithéliaux entre lesquels Müller a décrit de nombreuses anastomoses, niées d'ailleurs par Kölliker, chez l'embryon de lapin du moins. Wœlfler admet que chacun de ces bourgeons est tapissé par une couche de cellules cylindriques et a sa cavité comblée par des cellules polyédriques.

Hermann et Tourneux ont sur des coupes d'embryon humain contrôlé la présence de ces cordons cellulaires ramifiés et nettement anastomosés, englobés par une trame conjonctive lâche dans laquelle rampent de *très larges et très nombreux capillaires*. Ces cordons présentent des modifications importantes dans le stade suivant

b). *Stade de formation ou de remaniement conjonctif.* — Les cordons épithéliaux présentent des renflements sphériques ou ovoïdes de plus en plus nombreux. Affectant d'abord la forme d'un canal étroit que délimitent d'une façon très régulière des cellules cylindriques; ces cordons prennent dans ce stade un aspect moniliforme, avec de nombreux renflements très rapprochés les uns des autres et séparés par de faibles rétrécissements. Ces renflements sphériques ou ovoïdes, quelquefois creusés de cavités centrales (Kölliker, Hermann et Tourneux) sont constitués par de petites cellules, polyédriques par pression réciproque et se disposant au pourtour des excavations glandulaires en un revêtement cubique ou cylindrique peu élevé. En quelques points la paroi épithéliale d'une de ces vésicules (ou renflements) paraît épaissie et se soulève sous la forme de bourgeons pleins saillants et donnant à l'ensemble un aspect verruqueux. Pour un grand nombre d'auteurs ce remaniement se fait surtout par le tissu conjonctif et le réseau capillaire si abondant : il en résulte peu à peu un étranglement des bourgeons secondaires qui finissent par se pédiculiser et même se détacher sous forme de follicules.

Une figure tirée de Müller et reproduite par Hertwig montre cette forme bourgeonnante des cordons de cellules épithéliales, elle montre également le développement énorme des vaisseaux et le mode de formation des follicules ; elle indique en effet la métamorphose que subissent certains renflements cellulaires qui décapités pour ainsi dire forment de nombreuses vésicules petites et creuses à contenu épithélial.

Ces follicules sont séparés par du tissu conjonctif très abondamment pourvu de vaisseaux sanguins. Plus tard ces follicules se dilateront par l'accumulation de la substance colloïde sécrétée par les cellules.

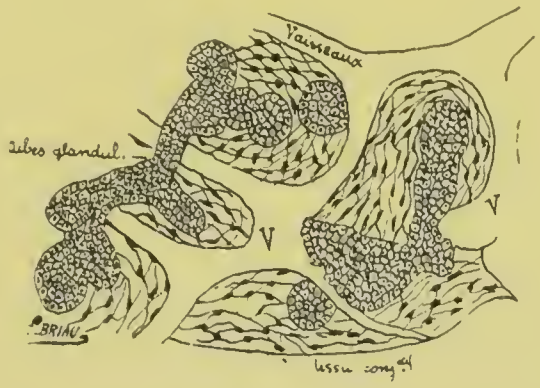

E. — Follicules en voie de formation;
Tg. — » glandul.
Tc. — Tissu conjonctif.
V. — Vaisseaux capillaires.

La *deuxième période ou de formation définitive* du corps thyroïde pourrait être elle-même divisée en trois stades *de l'enfance, de l'âge adulte, de la vieillesse.* Mais ces deux derniers stades relèvent sinon de la pathologie, tout au moins de la dégénérescence de l'organe; *l'état adulte étant caractérisé* par une atrophie des cellules des corpuscules avec augmentation de volume des vésicules et production d'une substance molle homogène, la substance colloïde; *et l'état sénile* par un étouffement des éléments nobles de la glande que produit la sclérose du tissu conjonctif: lésion sur laquelle nous reviendrons.

Nous allons d'abord décrire la charpente conjonctive de la glande et la systématisation des éléments épithéliaux, suivant la conception de Wœlfler. — Puis nous donnerons une description histologique complète du corps thyroïde telle que la conçoit notre maître, le professeur Renaut.

STRUCTURE DE LA GLANDE THYROÏDE

La charpente conjonctive entoure l'organe sous forme d'une capsule mince, mais résistante et contenant, outre ses faisceaux de tissus conjonctifs, des fibres élastiques. Cette capsule émet des cloisons et des sous-cloisons subdivisant le tissu glandulaire en segments de divers ordres : les plus petits de ces segments : *lobules ou granulations glandulaires* n'étant qu'un groupe de *vésicules* (*ou follicules ou acini*) séparées les unes des autres par des cloisons conjonctives intervésiculaires. Il faut remarquer qu'à la périphérie de l'organe « zone corticale de Wœlfler » les tractus conjonctifs affectent une disposition concentrique par rapport au centre ; de même d'ailleurs que les amas de cellules épithéliales, ovoïdes disposées en petits îlots qui sont emprisonnés dans les mailles du tissu conjonctif : outre ces bandes concentriques du tissu conjonctif Wœlfler décrit des rubans de ce même tissu, plus larges et se dirigeant en forme d'éventail vers le hile de la glande. Ces rubans sont plus nets dans la *portion médiane ou zone médullaire* où ils émanent d'une zone vasculaire abondante (hile) pour

aller latéralement s'unir à la zône périphérique concentrique. Entre les mailles de ces tractus, on trouve également des amas épithéliaux qui prennent ici l'apparence de vésicules, vésicules qui, au moment de la naissance sont tapissées de cellules cylindriques et présentent un espace vide à leur centre. Wœlfler insiste beaucoup sur ces dispositions différentes des zones corticale et médullaire : il montre que l'achèvement du tissu thyroïdien en glande normale s'étend en direction centrifuge, de sorte que les parties périphériques de la glande doivent être considérées comme les plus récemment formées ce qui explique qu'au moment de l'accouchement il ne soit pas rare d'y trouver des matériaux de formation non encore développés. Il persiste même au sein du tissu conjonctif des amas de cellules épithéliales qui peuvent rester endormies et ne proliférer que plus tard pour donner naissance à diverses formes d'adénomes.

Ces masses de cellules épithéliales doivent nous arrêter un instant : elles conserveront parfois durant toute l'existence de la glande leur apparence embryonnaire. Le caractère embryonnaire est affirmé par ce fait qu'il s'agit de cellules rondes avec de gros noyaux se colorant beaucoup plus vivement que le tissu normal. Elles forment dans la substance corticale de la thyroïde du nouveau-né, de l'adulte des masses glandulaires non organisées, ressemblant beaucoup à des amas de cellules lymphatiques ; de plus ces masses qui sont *intéracineuses* tranchent par leur vive coloration, et après une injection bien réussie, se montrent beaucoup moins vascularisées que le tissu glandulaire supérieur.

Ces masses de cellules embryonnaires qui se retrou-

vent aussi dans la substance médullaire peuvent se reconnaître sans changement jusque dans la vieillesse. Ce seront elles qui seront le point de départ des adénomes de la thyroïde.

On retrouve ces grains glandulaires embryonnaires dans les thyroïdes de veau ou de chien nouveau-nés ; mais bien plus clairement encapsulés.

Une autre apparence anatomique qui différencie encore les deux régions (corticale et médullaire) est que, à la périphérie, les masses cellulaires se présentent concentriquement sous forme de boyaux solides ; alors que dans la portion médullaire les vésicules glandulaires et les boyaux creux ont pris une disposition en rayons de roue.

Enfin une dernière dissemblance réside dans les rapports des deux régions avec les vaisseaux sanguins ; ceux-ci parcourent les parties périphériques (corticales) en suivant une direction concentrique et irriguent au contraire les parties centrales (médullaires) avec une direction plus radiée

Un lobe du corps thyroïde de chien peut être pris pour exemple de la constitution de la glande. Sur des coupes simplement pratiquées, après durcissement par l'alcool, puis colorées soit par le picro-carminate soit par le carmin aluné, soit par l'hématoxyline et l'éosine on doit constater que les éléments de la glande sont contenus dans un struma de tissu conjonctif. — A la périphérie, celui-ci affecte une disposition assez analogue à celle de la capsule d'un ganglion lymphatique, mais sans mélange de fibres musculaires lissées (1). De cette capsule fibreuse

(1) Wœlfler dit en avoir observé dans la glande thyroïde de jeunes veaux.

partent des septa qui cloisonnent la masse en ilots. Le point de concours des cloisons fibreuses est occupé par des travées plus considérables du tissu conjonctif renfermant les vaisseaux sanguins artériels et veineux de distribution et comme nous le verrons plus loin de grands confluents lymphatiques. Cette charpente ne paraît pas, en un point comparable à celle d'un ganglion lymphatique. Elle ne forme pas au centre de figure du lobe un amas comparable à la substance médullaire du ganglion : les points de convergence des septa étant plus ou moins irrégulièrement disséminés dans la masse du lobe (1).

De ce sytème de travées constitué par du tissu conjonctif modelé partent une série de formations connectives tont à fait différentes répondant au tissu connectif lâche intéracineux. Les intervalles des grains et des cordons qui relient ceux-ci sont occupés par ce tissu conjonctif délicat qui les réunit en petits groupes et sert de chemin aux vaisseaux sanguins et aux espaces lymphatiques.

Les éléments de la glande adulte ne paraissent plus constitués de prime abord, comme ils l'étaient à la période fœtale, par des cordons pleins anastomosés entre eux dans tous les sens et dans tous les plans. Ils semblent formés de grains de volume variable : ce sont les *grains glandulaires* bien connus ou *vésicules* de la glande thyroïde. — Sur les préparations simplement fixées par l'alcool ou par le liquide de Müller, puis colorées par le picro-carminate ou l'éosine hématoxylique,

(1) On voit la divergence d'opinion de notre maître avec Wœlfler : il ne croit pas comme lui à une grande systématisation très régulière de la charpente connective.

les grains gros ou petits paraissent constitués par un rang de cellules épithéliales prismatiques toutes au contact et présentant une hauteur variable. Lorsque le contenu gélatiniforme du grain est abondant et celui-ci très volumineux, le plus ordinairement les cellules sont basses, parfois même endothéliformes ; lorsqu'au contraire le contenu est moins abondant le revêtement épithélial est formé de cellules prismatiques assez hautes renfermant un noyau qui occupe la portion moyenne de l'élément. Le protoplasma présente alors très nettement la strition granuleuse et parallèle à la hauteur de la cellule découverte par Lacroix. Ce fait est important, il établit une analogie entre les cellules glandulaires du corps thyroïde et les cellules des glandes excrétoires (rein : sudoripares). — Comme on s'accorde actuellement pour considérer comme point du tout négligeable le phénomène de la sécrétion du suc thyroïdien, cette particularité assez nouvelle méritait d'être signalée

En dedans du rang des cellules épithéliales vient le globe de la masse de substance que nous appelons *gélatiniforme* pour ne rien préjuger de sa nature. Cette substance appelée souvent *colloïde* n'est peut-être pas en effet d'une constitution parfaitement identique avec la substance colloïde que l'on a l'habitude de constater en anatomie pathologique. Elle se colore il est vrai en rose par le carmin à la façon de la substance colloïde légitime, mais sous l'influence de l'éosine hématoxylique elle prend soit une coloration rose franc, soit une teinte violacée, même dans des coupes parfaitement homogènes et dont la coloration s'est effectuée sous la lamelle, Elle parait donc de constitution sensiblement variable.

même de vésicule à vésicule, comme si elle acquérait au fur et à mesure de son développement des caractères de maturité.

La substance gélatiniforme est coagulée par l'alcool fort sous forme d'une masse homogène et refringente avec un retrait déterminant régulièrement au-dessus de la ligne des cellules épithéliales marginales une série de festons et concavités marginales aussi. Le bloc ainsi coagulé prend une apparence de fibrillation et parfois même de cassure. Il en est à peu près de même quand on a fixé la glande par l'injection interstitielle de la solution osmio-picrique argentée. Dans ce dernier cas la coagulation s'effectue sans aucune espèce de figuration dans le bloc. Si l'on ajoute de l'acide acétique dans ces conditions, voici ce qu'on observe : le nitrate d'argent du réactif a déterminé, lorsque l'injection interstitielle a été très complète, une imprégnation de la ligne épithéliale des grains. Dans l'aire de chaque cellule épithéliale on observe un semis de petits grains noirs : ce qui montre que le protoplasma renferme des granulations graisseuses. Ce caractère rapproche encore une fois les cellules thyroïdiennes des cellules des glandes sudoripares. Quoiqu'il en soit l'action de l'acide acétique ou formique (glycérine formiquée à 4 0/0) suffit à restituer au bloc gélatiniforme ses dimensions premières.

Il se développe et devient parfaitement homogène et transparent. Au bout de quelques jours on voit sur la marge des vésicules se développer et faire saillie à distance de la ligne épithéliale et la séparant du tissu connectif ambiant une membrane homogène mince, d'apparence anhyste qui est la membrane propre du

grain. Si l'on choisit pour l'observation un point où les grains sont embrassés par des capillaires lymphatiques on reconnaît alors que l'opinion de Boëchat n'est pas soutenable. Cet histologiste pensait en effet que l'épithélium thyroïdien reposait directement sur l'endothélium des espaces lympathiques périvésiculaires et que les grains n'avaient point de paroi propre. Celle-ci isolée et comme disséquée par la méthode ne peut plus être contestée. Comme toutes les formations glandulaires les grains thyroïdiens sont donc limités par une membrane propre, vitrée, sur laquelle repose l'épithélium secréteur et en dehors de laquelle se distribuent les vaisseaux sanguins et lymphatiques au sein du tissu connectif.

Ainsi que, pour la première fois, l'a nettement affirmé Boëchat, les vésicules thyroïdiennes communiquent les unes avec les autres dans tous les sens et dans tous les plans, et prennent la signification de points, particuliers et échelonnés à petites distances les uns des autres, d'un système de cordons épithéliaux au sein desquels s'est effectuée une secrétion de substance gélatiniforme qui les a développés avec une apparence de grains. Mais ces grains sont reliés entre eux. Ou bien ils communiquent par des étranglements de leur cavité ; ou bien ils sont reliés par des cordons pleins encore et que l'on peut suivre sur les coupes. Le meilleur procédé pour mettre cette disposition en lumière consiste à opérer sur le corps thyroïde d'un fœtus humain de quatre à cinq mois, dont on a fixé des fragments par l'acide osmique avant de pratiquer des coupes un peu épaisses, qu'on traite ensuite sur la lamelle par une solution concentrée d'acide tartrique. Les cordons sont encore reconnaissables, à un

examen un peu attentif, dans le corps thyroïde de l'enfant ou même dans celui du chien adulte.

Là où on les peut observer, ces cordons, sectionnés parallèlement à leur direction, se montrent constitués, par un épithélium prismatique ou même cylindrique. La substance gélatiniforme se montre de distance en distance, le plus ordinairement sous forme d'amas figurant un fuseau. Sur les coupes transversales passant par le ventre de ce fuseau on a la figure d'un petit grain ; sur celles passant par ses extrémités on a une figure rappelant la coupe d'un canal glandulaire avec sa lumière.

Là où il n'existe pas de contenu gélatiniforme les cellules épithéliales du cordon ont une ordonnance irrégulière en rayon de roue; mais au centre de convergence on observe que la ligne brisée des contacts des pôles libres de cellules entre eux, et point de lumière du tout. Quant à leurs constitution, les cordons pleins apparaissent formés de cellules très granuleuses, striées parallèlement à leur hauteur et ne renfermant pas dans leur protoplasme, de grains de substance gélatiniforme. Celle-ci n'est donc pas sécrétée comme le mucigène, ni comme les granulations de zymogène des cellules de revêtement des glandes de l'estomac ou des cellules pancréatiques ; le produit de la sécrétion n'acquiert ses caractères particuliers que lorsqu'il a été sécrété, tout comme il arrive pour la bile formée par les cellules hépatiques.

Le point le plus intéressant de la structure du corps thyroïde consiste dans l'étude des *voies lymphatiques*, qui le parcourent et dans les rapports de celles-ci avec les grains ou cordons glandulaires. La meilleure étude qui en ait été faite jusqu'ici est due à Boëhat ; mais pour

arriver à une précision absolue d'une part, et d'autre part pour voir les voies lymphatiques développées sur une certaine étendue, il convenait de reprendre la question par une méthode nouvelle.

Cette méthode constitue un cas particulier de la méthode générale de développement, d'imprégnation et de fixation simultanées des lymphatiques des tissus, réglée récemment par M. le Professeur Renaut. Cette méthode est d'ailleurs excessivement simple.

Sur un corps thyroïde de chien, par exemple, enlevé sur l'animal vivant ou qu'on vient de sacrifier on pratique, sans ménagement particulier, une injection interstitielle à l'aide d'une grande seringue de Pravaz, chargée du liquide suivant :

a). Liquide fixateur osmio-picrique, quatre volumes.

b). Solution de nitrate d'argent à 1 °/₀, un volume.

Le mélange doit être fait au moment de s'en servir (1).

Au fur et à mesure que l'on pousse l'injection qui pénètre d'ailleurs avec la plus grande facilité, on voit le corps thyroïde se développer et devenir turgide. Sa surface jaunit par îlots qui se rejoignent ensuite. Soutenant toujours l'injection, on observe le moment où le liquide injecté sourd par gouttelettes à la surface de la glande.

(1) Le liquide osmio-picrique est composé de :

Solution aqueuse (dans eau distillée), concentrée d'acide picrique, deux volumes.

Solution aqueuse (dans eau distillée) au ~~dixième~~ centième d'acide osmique, un volume.

On filtre et on conserve dans un flacon bouché à l'émeri à l'abri de la lumière.

Cette issue prouve que les lymphatiques intra-thyroidiens sont remplis et que le liquide à injection regorge par les grands sinus lymphatiques superficiels. On arrose alors la surface de la glande d'alcool fort, puis on la plonge, suspendue par un fil, dans une grande quantité de ce même liquide. Une coque dure périphérique est ainsi formée par la coagulation de la surface. Le durcissement s'opère ensuite lentement à l'abri de la lumière, sans que les lymphatiques distendus, fixés net à leur état de développement par l'acide osmique et en même temps imprégnés d'argent, puissent revenir sur eux-mêmes et s'effacer.

Au bout de 48 heures on pratique des coupes dans divers sens, et on les monte soit directement dans l'essence de girofle, soit et mieux par la résine Damar par les procédés ordinaires, après avoir eu soin de traiter préalablement la coupe épaisse par l'acide formique et l'avoir abandonnée à l'abri de la lumière dans la glycérine formiquée à 4 0/0 introduite par capillarité sous la lamelle. On peut aussi faire des coupes minces et les colorer par l'éosine hématoxylique ou le picro-carmin.

Ce sont les préparations faites par la première méthode qui donnent les résultats les plus instructifs : partout où l'injection a pénétré, les voies lymphatiques apparaissent comme de tubes insufflés avec toutes leurs formes, leurs inflexions et leurs mouvements.

L'endothélium festonné caractéristique est imprégné dans tout le parcours des voies lymphatiques avec la plus entière pureté. Quand l'injection lymphatique n'a pas été longuement soutenue, les voies lymphatiques sont seules imprégnées. Quand l'injection a au contraire été

très complète et soutenue sous une certaine pression, ou que l'on a employé un mélange de 3/4 de liquide osmio-picrique et de 1/4 de solution argentique les voies lymphatiques et l'épithélium thyroïdien sont imprégnés à la fois. On peut donc juger avec la plus grande facilité de leurs rapports réciproques.

Dans toute l'étendue des îlots gandulaires limités par des travées fibreuses, les voies lymphatiques sont représentées par d'énormes capillaires, sans paroi propre, creusés au sein du tissu connectif lâche, séparant les groupes de vésicules. Ce sont des boyaux extrêmement larges, irrégulièrement calibrés, embrassant les vésicules thyroïdienne et en épousant les contours, communiquant les uns avec les autres autour de ces mêmes vésicules grosses et petites, mais sans jamais leur former de sac lymphatique continu. Il faut à ce point de vue corriger, nous ne dirions pas le texte, mais, en quelque sorte, l'esprit de la description de Boëhat. Ici en effet il n'existe pas un système de sacs périvésiculaires enveloppant chaque grain comme le font des lobules composés du poumon de bœuf les sacs lymphatiques décrits par MM. Pierret et Renaut. On ne peut pas dire qu'en règle générale l'épithelium thyroïdien repose sur la surface externe d'un tissu lymphatique, ni que les cordons pseudo-glandulaires de la thyroïde soient plongés dans ces mêmes sacs, continus autour de chacun d'eux sur de grandes distances. Il suffit de dire que ces mêmes grains sont entourés des mailles énormes, larges, et considérablement multipliées du système des capillaires lymphatiques, jusqu'ici les plus larges et les plus développés qui aient été décrits dans aucune glande. Au point de vue particulier en peut dire aussi que le système lymph a-

tique joue dans la structure du corps thyroïde un rôle capital et même essentiel.

Chaque vésicule sécrétante de la marge des ilots glandulaires est adossée à un ou plusieurs de ces vastes trajets lymphatiques. Mais ce serait une erreur de croire que toutes les vésicules ont, nous ne dirons pas leur sac, mais leur équateur et leur méridien de vaisseaux lymphatiques comparables à ceux formés par les capillaires sanguins autour des vésicules adipeuses.

Dans l'intérieur des îlots glandulaires les vésicules sont enveloppées par groupe; parfois même un grand nombre d'entre elles sont simplement reliées par le tissu conjonctif sans interposition aucune d'espace de la lymphe. On en a la preuve par ce fait que l'on peut voir l'épithelium propre de ces vésicules, adjacentes entre elles parfois par série de cinq ou six, imprégné d'argent avec une régularité admirable. L'injection ayant pénétré dans les intervalles et n'y ayant dessiné aucune trace d'endothélium festonné, c'est donc bien qu'il n'existe point là d'autres voies de la lymphe que le tissu conjonctif lui-même.

Les grands capillaires intervésiculaires ont la structure ordinaire des capillaires lymphatiques. Sur les préparations colorées à l'éosine hématoxylique que nous avons faites avec M. le Dr Lacroix, ils se montrent sous forme de vastes trajets sans paroi, creusés au sein du tissu connectif lâche. Leur forme, bien que plus régulière peut-être et sur nombre de points sensiblement cylindroïde, est sujette comme partout ailleurs aux variations de calibre, aux boursouflures, aux renflements, aux ampoules, etc. Tout ce lacis de lymphatiques est réguliè-

rement communiquant dans un même lobule limité par les travées fibreuses.

Les confluents des travées fibreuses cloisonnantes, occupés par les vaisseaux sanguins sont aussi l'aboutissant des capillaires lymphatiques intra-lobulaires. Au voisinage des confluents des travées on voit ceux-ci se réunir en larges ruisseaux qui s'ouvrent dans d'immenses sinus. Si l'on suit ces derniers on voit que pour constituer les lymphatiques collecteurs ils se boursouflent sur leur trajet et prennent une disposition pseudo-valvulaire. Souvent ces grands sinus entourent les artères de manchons leur formant des gaînes lymphatiques incomplètes.

D'autre part un certain nombre de lymphatiques collecteurs filent vers la périphérie de la glande au sein des travées fibreuses émanées de la capsule de celle-ci. Au sein de cette dernière ils se développent en sinus superficiels intra-capsulaires énormes, assez comparables à ceux de la capsule d'un ganglion lymphatique : telle est l'origine des cordons lymphatiques de la surface bien connus des anatomistes du scalpel.

Nous avons décrit plus haut le trajet que Boëchat leur assigne au sortir de la glande.

Si l'on examine une bonne préparation de voies lymphatiques ayant subi depuis quelques jours l'action de la lumière diffuse, on constate que le liquide de l'injection a surpris et coagulé à l'intérieur un liquide que le nitrate d'argent teint diffusément en couleur de bistre ombré. Ce liquide est beaucoup plus abondant et homogène dans les grands tissus collecteurs occupant le point de réunion des travées fibreuses. Sur les préparations colorées à l'éosine

hématoxylique, on est frappé de voir que le liquide précité possède absolument tous les caractères de la substance gélatiniforme des grains. Ce fait est de toute importance en montrant que très vraisemblablement la lymphe emporte de la glande une substance dont les caractères histo-chimiques sont comparables à ceux de la substance gélatiniforme des acinis. Comme l'avait déjà vu Biondi, il semble donc que la sécrétion interne de la thyroïde est une portion importante de son débit dans les voies de la lymphe. Si l'on rapproche ce fait des observations de M. Renaut relatées dans la thèse de Bertoye au sujet de l'effacement à peu près complet des voies lymphatiques dans la thyroïde des malades atteints de goître exophtalmique, on avance, ce nous semble-t-il, d'un pas dans la théorie toxique des affections liées à l'atrophie thyroïdienne. Il est clair qu'une partie des substances élaborées par la glande doit passer par la lymphe dans l'état normal avant d'aborder la circulation sanguine. L'enlèvement total de la thyroïde entraînant la cachexie strumiprive répondrait, dans cette manière de voir, à la cessation absolue de la fonction dépuratrice d'un certain nombre de substances collagènes ; l'effacement pur et simple des voies lymphatiques répondrait de son côté à un défaut de modification de certaines toxines d'origine colloïde par la lymphe et les ganglions.

Quant au mécanisme indiqué par Biondi pour l'issue de la substance gélatiniforme et son passage dans les lymphatiques nous n'avons trouvé aucun fait dans nos préparations qui le puisse corroborer. Sur un corps thyroïde où l'injection interstitielle était complète et l'épithélium thyroïdien imprégné partout nous ne l'avons

jamais trouvé discontinu au contact des lymphatiques à contenu gélatiniforme.

D'ailleurs si l'on examine bien on voit que le contenu des capillaires lymphatiques périvésiculaires affecte les principaux caractères des caillots de lymphe ordinaire fixés net par les substances osmiques. Ce n'est que plus loin dans les grands collecteurs que le contenu de ceux-ci prend des caractères histo-chimiques presque absolument sembables à celui des vésicules closes. Cette observation est plutôt favorable à une extraction ménagée, progressive s'effectuant par dialyse et à une concentration, progressive aussi, des matériaux enlevés à la substance gélatiniforme dans les voies lymphatiques larges qui sont l'aboutissant des capillaires intervésiculaires.

CHAPITRE II

Généralités. -- Goîtres aberrants. — Lésions des organes voisins (Trachée, vaisseaux, etc.)

Le *goître* est essentiellement caractérisé par une augmentation de volume de la glande thyroïde : cette augmentation de volume est très variable en ce sens que parfois l'on a de la peine à conclure à la présence d'un goître tant elle est peu apparente, alors que dans d'autres cas au contraire, la glande peut être doublée, triplée, quintuplée de volume : dans quelques observations elle s'accroît au point de pendre sur la poitrine en la recouvrant presque en entier. Mittemayer, Heydenreich ont vu des cas où la tumeur atteignait les membres inférieurs.

Dans ses albums de dessins ou de photographies cliniques, M. le Professeur Poncet possède la représentation de goîtres très volumineux.

Quant au poids des goîtres, il est également très variable : et nous serions très embarrassé de dire à quel

moment exact commence le goître si nous nous en tenions à ce signe : les auteurs ne sont point d'accord en effet sur le poids normal à donner au corps thyroïde et leurs appréciations varient entre 25 et 75 grammes.

Un point autrement important de l'étude de l'anatomie pathologique du goître est l'indication des différents siège qu'il peut occuper.

Lorsque l'hypertrophie envahit uniformément toute la surface de la glande, on observe une exagération de la forme générale de l'organe ; l'hypertrophie peut porter exclusivement sur un des lobes et dans ce cas là ce serait pour Krishaber le lobe droit qui serait le plus souvent atteint. Elle peut porter aussi sur le lobe médian seul : mais le plus souvent l'isthme n'est pas envahi isolément et ordinairement même il ne l'est que secondairement à une tumeur développée aux dépens de la partie interne d'un des lobes.

Au lieu d'envahir tout un lobe, la production peut naître en un point très limité, comme la pyramide de Lalouette ou les cornes latérales, s'isoler par la suite et n'être plus rattachée à la glande que par un pédicule long et grêle contenant des vaisseaux plus ou moins gros.

Parfois le goître envahit des *corps thyroïdes accessoires*, formations glandulaires aberrantes et ces productions prennent alors le nom de goîtres aberrants ou de goîtres ganglionnaires, appellation que leur a donnée Albert en raison de l'erreur de diagnostic la plus fréquente que peut causer leur siège anormal.

L'existence de ces glandes thyroïdes accessoires est aussi très importante chez l'animal : en effet, les expéri-

mentateurs qui ont étudié les troubles consécutifs à la thyroïdectomie ont vu leurs résultats faussés par suite de l'existence à peu près constante de ces corps accessoires chez les différents animaux généralement usités (lapins, chiens). Ces glandes thyroïdes accessoires sont la plupart du temps suffisamment importantes pour qu'après l'ablation de la thyroïde normale elles puissent lui suppléer et annihiler ainsi les effets de cette opération.

Ces glandes accessoires peuvent être complètement indépendantes du corps thyroïde lui-même ; cependant dans la plupart des cas elles sont reliées à un point quelconque de la glande normale par des cordons de tissu thyroïdien : quelques observations de goîtres retro-œsophagiens de Kauffmann, et surtout deux très jolies observations de Roux de Lauzanne démontrent la possibilité de très longs et très grêles raccordements. Nous reproduirons plus loin ces deux observations de Roux comme étant des modèles de goîtres aberrants « disséqués ».

A l'état normal, ces corps accessoires sont constitués par de petits organes glandulaires du volume d'un pois ou d'une fève et qui peuvent facilement être pris pour des ganglions lymphatiques.

On peut rencontrer ces glandes thyroïdes accessoires en des points très divers de la région du cou et même du thorax; aussi Wœlfler, Gruber, Madelung, ont-ils essayé de les catégoriser et de délimiter la région anatomique où on peut les constater.

Pour Wœlfler cette région a la forme d'un triangle isocèle dont la base située à la hauteur de l'os hyoïde est parallèle au bord du maxillaire inférieur et dont la

pointe atteint la crosse de l'aorte : latéralement ce triangle est limité par les gros vaisseaux du cou.

Pour Grüber ces glandes doivent être divisées en supérieures, inférieures et postérieures : les deux premiers groupes se divisant eux-mêmes en médians et latéraux.

Madelung, (*Archives de Langenbeck*), distingue les corps thyroïdes accessoires en *supérieurs, inférieurs, latéraux, antérieurs et postérieurs* par rapport à la glande thyroïde normale. C'est à peu près cette division que nous adopterons : nous étudierons successivement les glandes supérieures, latérales, postérieures et inférieures et comme leur origine embryogénique n'est point la même pour tous ces groupes nous indiquerons à propos de chacun d'eux leur mode de développement.

Les glandes thyroïdiennes accessoires supérieures sont situées entre le bord supérieur de l'isthme de la glande thyroïde et l'os hyoïde, principalement au niveau de ce dernier : elles occupent la ligne médiane du cou ou bien dépassent un peu cette ligne à droite et à gauche. Sur la ligne médiane elles peuvent exister en avant de l'os hyoïde et même jusque dans la base de la langue.

Il y aurait peut-être même intérêt surtout au point de vue de leur mode de développement, à faire comme un certain nombre d'auteurs et à ranger ces glandes thyroïdiennes accessoires, supérieures et médianes, dans un groupe dénommé : *glandes hyoïdiennes* (*Zugenbeindrüsen*).

Verneuil en effet dès 1853 (*Bulletin de la Société anatomique* et *Archives générales de médecine*, 1853), signalait une petite tumeur glandulaire isolée à la portion moyenne de l'os hyoïde ; Zukerkandl (Stuttgard 1879) a

trouvé cinquante-sept fois sur deux cents une petite glande plus ou moins développée située sur la convexité de l'os hyoïde aux environs de la ligne médiane, et Kadyi (*Archiv. für anat und physio. 1878*) décrit des glandules praé et supra-hyoïdienne. His considère (*Anatomie menschlicher embryonen* article Schildrüse 1880) ces glandes hyoïdiennes comme des restes du tractus glosso-thyroïdien. En effet après avoir signalé la persistance possible de ce conduit il ajoute : « Le canal peut parfois « se trouver divisé en un assez grand nombre de segments : « il faut en effet considérer comme ayant cette origine les « glandules impaires situées au voisinage de l'os hyoïde « (Verneuil, Zuckerkandl, Cadyi). » C'est ainsi par exemple qu'une préparation dessinée par Kadyi montre un chapelet de quatre thyroïdes accessoires, séparées par des intervalles, l'une au-dessus de l'os hyoïde l'autre au-dessous. En conséquence il faut admettre qu'ici le conduit glosso-thyroïdien s'était subdivisé en six portions séparées en y comprenant les deux extrémités terminales.

Cela cadre bien avec les degrés d'atrophie si variables que peut présenter le lobe moyen de la thyroïde ; du reste Zukerkandl avait bien soupçonné que le développement de la glande sus-hyoïdienne devait être en connexion intime avec celui du corps thyroïde. Mais il faut rappeler que les dispositions anatomiques du conduit glosso-thyroïdien ne semblent pas affecter toujours le même degré de simplicité et que Bochdalek a démontré par des injections poussées dans le foramen cæcum l'existence de tubes latéraux, ramifiés et terminés en cul-de-sac, qui s'étendent profondément dans la base de la langue. Dans quelques cas il a pu voir ces conduits dilatés en kystes

s'allonger et se placer dans l'épaisseur des muscles génio-hyoïdiens, parfois jusqu'au contact de l'os hyoïde. Or c'est là précisement le siège assigné par Zukaerkandl à la glande sus-hyoïdienne lorsqu'elle s'écarte de la ligne médiane. C'est là un argument de plus en faveur de l'analogie du tractus thyréo-glosse et du canal de Bochdalek, analogie qui est admise par Broca in Traité de Chirurgie, malgré un cas de Chaslin, Société anatomique 1886, qui attribue à ces kystes une origine plutôt glandulaire, Broca considère comme très concluante une observation de Bernays où, autour d'un kyste sus-hyoïdien, et précédée par un canal de Bochdaleck très développé le microscope révéla une couche de tissu thyroïden à peu près normale (*Saint-Louis med. and surg. Journ.*, oct. 1888) ; nous pourrions citer aussi une observation de Collins Warren (*Americ. journ. of med.* Octob. 1892) où l'examen microscopique a donné le même résultat.

Ainsi donc voilà un premier groupement de glandes thyroïdiennes accessoires, le groupe hyoïdien, éliminé. Sa topographie et son origine embryogéniques nécessitaient son étude à part.

On peut pour les autres glandules aberrantes, les latérales, les inférieures ou aortiques, décrire un mode de développement général.

La plupart de ces corps accessoires doivent être en effet de simples grains glandulaires éloignés de la masse du corps thyroïde durant son développement. Pour Wœlfler ce serait la croissance qui serait la cause de leur déplacement : assez souvent même ces goîtres ganglionnaires ont été, à l'examen anatomique, vus rattachés à la glande principale par de minces pédicules qui auraient passé

inaperçus avec un défaut d'attention ; elles ont alors pour point de départ surtout le lobe médian. C'est que, en effet, la pyramide, ou tout au moins la languette qui la remplace, peut être dirigée en bas et voire même être située derrière le larynx, ou pénétrer dans cet organe et donner alors naissance à des tumeurs retro ou intralaryngiennes, sur lesquelles nous reviendrons.

Le domaine des formations thyroïdiennes accessoires s'étend donc dans la région cervicale bien au-delà de l'emplacement occupé par le corps thyroïde lui-même, mais il est bien difficile de distinguer celles qui proviennent des lobes latéraux de celles ayant le lobe médian pour point de départ, et aussi de reconnaître si l'on a affaire à de simples variantes ou bien à de véritables anomalies. On trouve, en effet, tous les intermédiaires, depuis le grêle amas glandulaire situé plus ou moins loin du corps thyroïde et rattaché ou non à lui par un fin pédicule, jusqu'aux glandules accessoires situées très loin et complètement indépendantes, (productions para-aortiques par exemple). Un fait plaiderait en faveur de l'indépendance originelle d'un certain nombre de ces glandules. C'est la disposition des vaisseaux : en effet, les glandes aortiques de Wœlfler reçoivent leurs artères nourricières directement de l'aorte, alors que les thyroïdiennes et les carotides fournissent le sang à la plupart des thyroïdes accessoires situées plus haut : les glandes hyoïdiennes sont irriguées par des rameaux de la linguale. D'autre part on peut s'expliquer facilement que quelques lobules thyroïdiens puissent se trouver entraînés dans le thorax par la crosse de l'aorte à laquelle le rudiment médian est intimement uni dans les premiers temps du développement embryonnaire.

Une dernière cause de l'obscurité de la question est la nécessité de distinguer ces grains glandulaires thyroïdiens aberrants des thymus accessoires (Kolliker, De Meuron) et des autres dérivés épithéliaux des fentes branchiales. C'est là une erreur d'interprétation à laquelle n'échappent pas toutes les observations publiées. Quoiqu'il en soit nous allons étudier, après ce résumé de leur développement probable, l'anatomie normale et pathologique des glandes thyroïdiennes accessoires autres que les glandes supérieures et médianes (groupe hyoïdien) déjà décrites.

Les *glandes latérales* s'observent sur les parties latérales du cou, depuis le maxillaire inférieur jusqu'à la clavicule. Elles sont ordinairement en contact direct avec les lobes latéraux de la glande ou bien peuvent être reliées à eux par des cordons de tissu thyroïdien.

Nous citerons comme types les deux observations suivantes de Roux de Lausanne :

OBSERVATIONS

Roux de Lausanne (Obs. XLVI)

Une jeune fille de 21 ans a subi il y a dix ans une excision de lymphomes à droite, à la hauteur de la tumeur actuelle, sur laquelle est une large cicatrice. On admet une récidive, lors même qu'à première vue, Roux lui dit qu'il s'agit d'une struma aberrans; la tumeur est ovoïde, dure, bosselée, grosse comme un petit œuf de poule, mobile dans tous les sens, s'élève avec le larynx. La tumeur s'élève à la hauteur

de l'échancrure thyroïdienne, loin du larynx, plutôt dans la région sous-maxillaire.

A l'opération on trouve un petit goître colloïde abordé par son pôle supéro-externe par une artère thyroïdienne supérieure normale de calibre et se continuant avec le lobe droit quelque peu hypertrophié de la glande thyroïde, qu'on sent en place.

Le cordon qui relie le goître à la glande thyroïde est peu tendu, renfermant quelques traces de tissu thyroïdien.

Le reste de la thyroïde est en état d'hyperplasie avec dégénérescence colloïde, formant quelques noyaux minuscules.

Obs. CX de Roux

Un agriculteur de 28 ans remarque une petite tumeur au cou à l'âge de 7 ans qui commence à le gêner vers l'âge de 17 ans, lorsqu'il ferme son col de chemise. Actuellement le col lui donne angoisse et oppression.

Sur le côté gauche du cou, dans le triangle latéral à la hauteur de l'os hyoïde, on sent une boule résistante séparée en lobes plus petits par des gouttières légères. Grosse comme un œuf de poule elle occupe tout l'espace compris entre le bord du sterno-cleido et la corne de l'hyoïde, et forme une voussure très visible. Mobile dans tous les sens, elle laisse percevoir un pédicule inférieur médian et semble fixée aussi en haut, en dedans et en arrière, par des tractus fibreux qui se dirigent vers le pharynx latéral. Larynx et trachée disloqués un peu sur la droite.

Diagnostic : goître colloïde aberrant, relié au sommet de la corne supérieure du lobe gauche de la glande thyroïde.

Gêne respiratoire.

Excision de la tumeur qui se laisse facilement séparer.

Des vaisseaux assez forts l'irriguent par le haut, tandis que le pédicule qui la relie à la corne du lobe gauche est manifestement constitué par du tissu thyroïdien; mais plus résistant. C'est un cordon comme une plume d'oie, long de plusieurs centimètres qu'on sectionne.

Tillaux a lui aussi signalé des kystes thyroïdiens rattachés à la glande par un pédicule très long, à ce point, que, dans un cas, la tumeur restait immobile dans les mouvements du larynx et paraissait tout à fait isolée.

Les *glandes postérieures* sont aussi très intéressantes à étudier; elles peuvent en effet devenir le point de départ de goîtres qui, situés en arrière de la thyroïde normale, ne trouveront pour se développer que les parties postérieure de l'œsophage ou intermédiaire entre la trachée et l'œsophage. On peut avoir alors plusieurs variétés : *retro-œsophagiennes*; (Tarnier, Chabourau, Guillot, Kauffmann) *retro-trachéales* (Kronlein). Enfin le tissu thyroïdien peut pénétrer à l'intérieur du larynx, de la trachée, de l'œsophage.

Les *dégénérescences intra-laryngiennes* ayant la structure du goître bénin ou malin ont été décrites par Von Bruns, Ziemsen, qui ont signalé des kystes et des tumeurs intra-laryngiennes parfaitement isolées, à structure nettement du type thyroïdien : productions pathologiques qu'ils ont attribuées à la lésion de glandes accessoires. Jaboulay a vu en mai 1891 dans un cas de sarcome du corps thyroïde un noyau thyroïdien dégénéré situé dans la partie postérieure du larynx, Paltauf (Société império-royale des médecins de Vienne, mai 1891) a trouvé à l'autopsie d'un sujet ayant succombé à un cancer de la

thyroïde, sujet chez qui l'introduction de la canule à trachéotomie avait été empêchée par une production intralaryngée, une tumeur située au-dessus de la corde vocale droite, siégeant sur le cartilage cricoïde et formée de tissu thyroïdien normal. Outre cette première glandule accessoire il existait un corpuscule sus-hyoïdien dont une partie était implantée dans l'os hyoïde lui-même (fait qui tendrait à prouver la multiplicité ordinaire des productions aberrantes). Paltauf fait remarquer que, dans tous les cas publiés jusqu'à lui, les tumeurs thyroïdiennes intralaryngées siégeaient sur les parois latérales ou postérieure de la trachée. Tous les auteurs considèrent ces productions comme des glandes thyroïdes accessoires; Paltauf, au contraire, prétend qu'un examen microscopique attentif lui a permis de constater qu'il s'agissait d'une pénétration du larynx par la glande thyroïde normale.

Quel que soit d'ailleurs le mode embryogénique admis, le fait de la possibilité de productions thyroïdiennes normales et pathologiques à l'intérieur du larynx n'en reste pas moins démontré.

Kauffmann en 1883 (*Deutche Zeitschrifft für chirurgie*) a consacré un intéressant travail au *goître retro-pharyngo-œsophagien*. Il ajoutait à un cas vu et opéré par lui huit observations inédites; dans un cas il s'agissait d'un goître vrai primitivement retro-œsophagien et dans les huit autres cas de tumeurs développées aux dépens de la glande normale : celle-ci ayant envoyé derrière l'œsophage un prolongement congénital. Tantôt le goître étant retro-pharyngien, la tumeur était reliée à l'angle supérieur du corps thyroïde; tantôt retro-œsophagien cas où il s'attachait à l'angle inférieur du corps thyroïde.

On trouve alors une tumeur profonde du cou chassant en avant la trachée et l'œsophage.

Le *goître retro-trachéal* a été décrit par Kronlein de Zurich (*Deutsche Zeitschrifft für chirurgie*, 84).

Dans ces cas la tumeur peut être cervicale ou intra-thoracique située entre la trachée et l'œsophage et chez les sujets, (comme celui de Kronlein) où la tumeur est inférieurement située, la région est peu déformée. Dans l'autopsie pratiquée par cet auteur, à la suite d'une intervention non suivie de succès, (la mise en place de la canule à trachéotomie avait été impossible) il s'agissait d'un goître gélatineux ayant envahi l'angle inférieur du lobe gauche du corps thyroïde et ayant fusé dans le thorax entre l'œsophage et la trachée jusqu'à la bifurcation de celle-ci; ces deux organes étaient fortement aplatis d'avant en arrière. L'observation est muette sur les rapports de la tumeur avec les pneumo-gastriques.

Enfin les *glandes thyroïdiennes accessoires inférieures* sont situées au sommet du triangle isocèle que Wœlfler leur a assigné comme surface d'occupation. Elles peuvent se montrer en différents points : au contact de la sous-clavière (Piorry), du tronc artériel brachocéphalique et même de la plèvre et du poumon (Virchow) Une mention spéciale doit être faite pour les glandes aortiques (aortendrüse) signalées déjà au contact de l'aorte par Adelmann et dont Wœlfler a fait en 1879 une étude complète; il a relaté en effet un assez grand nombre d'observations pathologiques, signalant principalement la transformation kystique de ces glandules. Bonnet de

Lyon avait cité il y a longtemps un cas de goître plongeant, immobilisé par suite d'adhérences qu'il avait contractées avec la crosse de l'aorte. C'est du reste un fait bien connu en clinique qu'on ne soupçonne jamais à quelle profondeur plonge un goître rétro-sternal.

Le *goître rétro-sternal* que nous allons maintenant étudier est souvent appelé aussi *goître plongeant*; il est quelquefois, mais non pas toujours, le résultat de l'hypertrophie d'une glande accessoire.

Dans les autres cas il se développe aux dépens des diverses parties constitutives de la glande normale.

Tous les chirurgiens ayant opéré un grand nombre de goîtres (Ecole suisse, Ecole lyonnaise) ont été frappés soit aux autopsies, soit pendant les opérations, du très grand nombre des productions pathologiques retro-sternales. Il est vrai de dire que ce sont celles qui entraîneront le plus facilement le malade à consulter le chirurgien et à accepter l'intervention.

Voyons quelles sont les parties du corps thyroïde qui sont le plus souvent le point de départ des goîtres plongeants.

Pour Krishaber (Dictionnaire de Dechambre, article goîtres,) ces tumeurs rétro-sternales, *goîtres en dedans*, envahissent rarement toute la glande; naissant le plus souvent des parties postérieures des lobes du corps thyroïde et se développant dans la profondeur elles se trouvent en contact immédiat avec la trachée. Cruveilher pensait au contraire que la majorité des goîtres retro-sternaux avait l'isthme de la glande pour point de départ. Krishaber n'admet pas ce fait comme strictement exact

et, tout en reconnaissant qu'une tumeur de l'isthme aura plus de tendances à plonger, soutient cependant qu'étant donné le plus grand nombre des goîtres développés aux dépens des lobes latéraux ces derniers doivent être plus fréquemment le point de départ de productions retro-sternales.

Pour résoudre cette question de la prédominance des lobes ou de l'isthme comme point de départ des goîtres plongeants, nous nous sommes adressé à l'ensemble des très nombreuses observations du professeur Poncet. Nous avons trouvé plus souvent la mention goître plongeant (et non point suffocant) à côté de celle de tumeur développée aux dépens du lobe médian. Cependant les observations sont loin d'être rares où le point de départ était dans un lobe latéral. Très souvent aussi, pour ne pas dire dans la majorité des cas, la tumeur s'était développée sur l'isthme et un des deux lobes latéraux, parfois même sur l'ensemble de la glande. Nous venons, pour notre part, d'observer dans le service de M. Ollier, un malade porteur d'un goître volumineux et où l'hypertrophie portait sur la totalité de la thyroïde : il était impossible de distinguer les lobes médians et latéraux. La plus grande partie de ce goître plongeait derrière la ceinture osseuse sterno-claviculaire qui avait creusé sur sa face antérieure une dépression très nette pouvant contenir un corps du volume du petit doigt. Suivant l'expression de M. Rochet (professeur agrégé assistant dans le service de M. Ollier) cette dépression faisait ressembler ce goître à un cœur d'adulte avec son sillon auriculo-ventriculaire, apparence qui était rendue plus saisissante par suite de

la présence de veines volumineuses rampant à la surface de la tumeur.

On s'est demandé aussi quelles étaient les conditions qui favorisaient la production de la suffocation dans le goître plongeant : c'est en premier lieu, comme pour toutes les espèces de goîtres amenant des troubles dans la respiration, la compression exercée sur la tumeur par les muscles sterno-cleïdo-mastoïdiens qui la brident et la refoulent en arrière et en bas ; puis l'aspiration qui se fait sur les organes du cou à chaque mouvement respiratoire (Bonnet, Académie des Sciences, 1855). Enfin Demme a insisté sur le danger de la réduction de l'orifice supérieur du thorax par une synostose des cartilages costaux et des articulations sterno-claviculaires (produits du rachitisme ou d'une périchondrite de voisinage amenée par le goître),

Le goître plongeant n'a pas seul le privilège des accidents de compression de la trachée : les tumeurs du lobe médian, des lobes latéraux, peuvent sans être retro-sternales, soit enserrer, soit dévier la trachée et par suite provoquer de la dypsnée.

Une modalité particulière de la suffocation a été bien étudiée par Chassaignac et Baché (Thèse de Chabourau, Strasbourg 1869) sous le nom de goître constricteur avec compression annulaire de la trachée. Dans ce cas la tumeur, née aux dépens de la partie postérieure des lobes, s'insinue entre l'œsophage et la trachée et étrangle l'arbre aérien comme dans un anneau inextensible. Dans d'autres cas (goître rétropharyngien étudié précédemment), il étreint à

la fois le pharynx et la trachée ou aplatit celle-ci sur la poignée du sternum.

Quelle est la nature des goîtres qui amènent le plus souvent des accidents de compression du côté de la trachée : pour Demme, ils seraient ordinairement kystiques, la plupart des auteurs admettant au contraire leur nature ordinairement solide. Le dépouillement d'observations très nombreuses nous a montré que la proportion était à peu près d'un goître parenchymateux pour trois à quatre goîtres à noyaux adénomateux ; il est vrai que nous avons très rarement trouvé des kystes liquides volumineux devenir suffocants (1). La consistance de la tumeur, son peu d'élasticité, son peu de tendance à se mouler sur les parties voisines doivent être les raisons expliquant le plus grand nombre de productions non liquides devenant suffocantes.

Krishaber explique la fréquence des goîtres suffocants à la suite des apoplexies thyroïdiennes par ce fait qu'elles sont le point de départ d'un noyau de cicatrices dont la rétraction bride et comprime la trachée, nous verrons a propos des lésions microscopiques le rôle considérable que nous faisons jouer aux hémorrhagies dans la production du tissu fibreux. Mais tout ce que nous venons de dire sur les goitres suffocants serait vain si nous n'étudions les lésions qui en sont la caractéristique : celles qui atteignent le conduit aérien lui-même.

(1) Tedenat en a publié cependant un très joli cas dans la thèse de Girod (Montpellier, 1890).

DÉVIATION — APLATISSEMENT — RÉTRÉCISSEMENT RAMOLLISSEMENT DE LA TRACHÉE

Ce sont les travaux de Bonnet et Philippeaux (Leçons cliniques de Bonnet, communications aux sociétés savantes et mémoires de Philippeaux dans la *Gazette médicale* de Paris 1851), qui ont les premiers mis en évidence les lésions de la trachée artère dans le goître suffocant. Bonnet avait d'abord insisté sur la *forme triangulaire aplatie* que pouvait prendre ainsi le tube aérien (une belle observation de la thèse de Gallois mentionne cette altération sur une étendue de dix centimètres) ; ou *son aplatissement d'avant en arrière* (enfoncement de sa face antérieure) ; ou bien encore sa *déviation à droite ou à gauche*, si un seul des lobes de la thyroïde est hypertrophié et compressif. Bonnet admettait que la cause amenant cette déformation de la trachée résidait dans un refoulement du goître par le sternum, la clavicule ou les muscles de la région sous-hyoïdienne, principalement les sterno-cléido-mastoïdiens : la tumeur thyroïdienne bridée en avant par des plans résistants ne pouvant alors se développer qu'en arrière aux dépens de l'intégrité de la trachée. Cette influence des muscles est admise par Virchow dans les cas où ils ne sont pas dégénérés. Ce dernier croit aussi que l'aplatissement, surtout bi-latéral de la trachée se montre de préférence dans les goîtres congénitaux et gélatineux qui embrassent très loin en

arrière et en haut la trachée ainsi que l'œsophage et le pharynx. Mais pour lui de grands goîtres lobulaires qu'ils soient hystiques, indurés ou crétifiés peuvent déterminer aussi la compression latérale de la trachée quand ils atteignent les parties postérieures, supérieures ou inférieures des cornes. La trachée ainsi comprimée s'aplatit, disent Virchow et Demme, en forme de fourreau de sabre ou de prisme, elle est alors très souvent rétrécie : elle peut l'être aussi lorsque le goître étant uni latéral, la trachée est refoulée, incurvée ; dans ce dernier cas le rétrécissement se produit parce que sous l'influence, d'une péritrachéite antérieure, d'adhérences à la trachée, ou de l'ossification des ligaments thyro-hyoïdiens et stylo-hyoïdiens (Demme), la trachée a été immobilisée à angles plus ou moins aigus d'où a résulté le rétrécissement de son calibre. On trouve dans les observations de Roux, dans celles de M. Poncet (thèses de Boyer, Augier, de Presles), nombre de cas où le rétrécissement fut consécutif à de simples déviations.

On voit donc qu'à côté des déviations et aplatissements déjà vus par Bonnet, on peut décrire des diminutions du calibre de la trachée. En quels points siégent ces *rétrécissements* trachéaux et de quelles lésions s'accompagnent-ils. Leur siége varie avec la nature de la déformation qui leur a donné naissance ; dans les cas de goîtres retro-sternaux, le maximum du rétrécissement correspond au niveau de la poignée du sternum ou de l'extrémité interne de la clavicule : si le rétrécissement est consécutif à une constriction latérale ou bi-latérale, son maximum siége en un point situé un peu au-dessus du sternum ;

s'il s'agit d'une inflexion, le point rétréci se trouvera immédiatement au-dessus du cartilage cricoïde.

La trachée présente en général lorsqu'elle est ainsi comprimée une coloration rose, rouge, voire même bleuâtre de sa muqueuse que nous avons observé dans une autopsie de crétine et sur laquelle Türck insistait beaucoup. Cette rougueur généralisée peut dans certains cas aller jusqu'à l'œdème de la glotte.

Mais cette inflammation n'est que le premier terme d'une lésion plus avancée sur laquelle Rose a attiré l'attention : il a constaté (Correspondant *blatt für schweig. Aerzte* 1877 et *Archiv. für Klinich Chirurgie*, 1878) que lorsque la compression de la trachée dure depuis un certain temps il se produit une *dégénérescence graisseuse* des cerceaux cartilagineux. Pour lui ce ramollissement serait la conséquence d'un travail inflammatoire qui débute généralement par les anneaux supérieurs et gagne de proche en proche la limite inférieure du goître. D'autres auteurs, commentant l'œuvre de Rose, tout en admettant la réalité de la lésion qui est indéniable pensent que cette dégénérescence est due à un défaut de nutrition résultant de la compression des vaisseaux par la tumeur ; nous avons vu en effet par l'étude des vaisseaux thyroïdiens combien l'irrigation de la trachée était intimement unie à celle du corps thyroïde.

Quoiqu'il en soit Rose prétend que l'aplatissement de la trachée de Wirchow, Demme, est un artifice de préparation tenant à ce que cet organe dégénéré est incapable de conserver sa forme normale et prend celle qu'on lui donne en le préparant. Nous ne pouvons pour notre

part accepter complètement cette manière de voir et nous avons souvent observé dans le service de M. Poncet, soit sur le vivant soit sur la table d'amphithéâtre, des trachées nettement déviées ou rétrécies et dont cependant les anneaux cartilagineux résistaient à la pression et ne s'affaissaient pas (obs. VII de la thèse d'Augier par ex.). Nous sommes cependant bien loin de nier cette lésion, d'autant que notre maître M. Poncet a fait précisément construire une canule à trachéotomie très longue et très volumineuse ayant justement pour but de calibrer et de soutenir ces trachées ramollies.

Nous avons vu un de ses opérés à qui l'on n put enlever la canule que très longtemps après l'opération, la trachée s'aplatissant au moindre effort inspiratoire. M. le professeur Ollier a opéré en 1869 deux jeunes filles qui furent obligées de garder pendant deux ans leur canule. Une première tentative infructueuse avait été faite un an après l'intervention ; mais ce n'est qu'après deux ans que la trachée avait pu réparer ses lésions sur le tuteur interne que lui fournissait la canule.

Du reste Rose avait réuni de trop nombreux exemples anatomo-pathologiques de cette lésion pour qu'elle puisse être mise en doute. Pour lui ce ramollissement atteint parfois de telles proportions que la trachée ne présente même plus la consistance d'un tube de caoutchouc et qu'elle devient un véritable *ruban* que l'on peut tordre, plier, rouler sans aucune difficulté. La trachée, étant réduite à cet état, sous l'influence d'un mouvement, d'une flexion de la tête, d'une torsion du cou se plie comme un tube que l'on brise, ses parois s'appliquent l'une contre

l'autre, et la mort survient instantanément par suspension absolue de la respiration. (1)

La déformation de la trachée quelle qu'en soit la pathogénie, quel que soit le rôle prépondérant qu'on veuille faire jouer à la compression directe par la tumeur ou au ramollissement des cerceaux cartilagineux est un accident très fréquent surtout dans les cas qui imposent l'intervention chirurgicale.

Nous avons vu que Bonnet, Rose, etc., en avaient réuni un assez grand nombre d'observations. Roux de Lausanne sur 115 cas a observé l'aplatissement, le déplacement ou la déviation 58 fois. La déviation était en arc, en S, angulaire; quelquefois il s'agissait d'une rotation dans l'axe, facile à reconnaître à la position en biais du larynx, derrière lequel s'engageait un lobe ou une corne de la tumeur. Il indique que ce déplacement souvent considérable ramenait le centre de la trachée au niveau (latéralement) d'une verticale abaissée de la commissure labiale, de l'angle maxillaire ou du bord externe de l'orbite; la trachée était quelquefois derrière l'articulation sterno-claviculaire ou plus latéralement encore. Enfin l'aplatissement diagnostiqué au laryngoscope et contrôlé soigneusement pendant l'opération transformait

(1) Rose cite des exemples saisissants de malades chez qui la trachéotomie faite aussitôt et suivie de respiration artificielle pratiquée pendant trois quarts d'heure ne put ramener à la vie le cadavre. Pourquoi cette annihilation brusque du mécanisme respiratoire qui ne se rétablit plus ? C'est que le cœur droit est en général dilaté et en dégénérescence graisseuse chez les goîtreux, et que les conditions de la circulation pulmonaire sont si défavorables qu'une fois interrompue elle ne reprend plus son cours. Du reste la mort subite dans les sténoses-trachéales n'est pas un accident rare : l'histoire des polypes de la trachée et de ses corps étrangers en offre maint exemple. On a aussi tendance à admettre un reflexe comme cause de cette mort subite.

la trachée en lame évidée, lorsque deux tumeurs arrondies atteignaient les parois latérales du conduit : c'est la déformation en gaîne de sabre de Demme quelque peu outrée. Kocher a dans un mémoire déjà cité (*archives de Langenbeck*, 1883) représenté une série de trachées déformées, déviées et rétrécies.

Pour notre part nous avons observé alors que nous avions l'honneur d'être l'interne de M. Poncet des cas intéressants sous ce rapport : tous les goîtres suffocants que nous avons examinés au laryngoscope présentaient une déviation prononcée du larynx et de la trachée et souvent un rétrécissement de celle-ci; de sorte qu'à l'examen le larynx paraissait déjeté sur le côté et asymétrique et que l'on apercevait quelquefois une saillie formée par les premiers arceaux cartilagineux.

Sur la table d'autopsie nous avons vu une trachée de crétine qui avait succombé à une pneumonie infectieuse, trachée qui représentait un ramollissement très net portant sur quatre ou cinq arceaux. Cette même lésion est signalée dans l'observation XI de la thèse d'Augier où la trachée en forme de fourreau de sabre était ramollie et se laissait facilement déprimer après l'ablation du corps thyroïde qui lui servait d'attelle externe.

Dans les observations VIII, IX, XIV, de la même thèse on signale des aplatissements de la trachée sur des hauteurs variant de trois à cinq centimètres et dans quelques cas se fléchissant, se recourbant facilement.

Dans les cas de cancer du corps thyroïde si la consistance de la tumeur amène facilement des déviations et des rétrécissements de la trachée (comme nous l'avons observé plusieurs fois) il est par contre très rare d'y

rencontrer le ramollissement vrai des cerceaux cartilagineux. M. Poncet a admis pour expliquer ce fait, (thèse de Boyer 1883) que les progrès du mal étaient trop rapides pour que la dégénérescence des cartilages, conséquence tardive de la compression de la trachée, ait le temps de se produire. M. Poncet n'a rencontré cette lésion qu'une fois dans le cancer thyroïdien : dans ce cas la trachée présentait sur une hauteur de six à sept centimètres un aplatissement transversal considérable et à ce niveau les cartilages étaient ramollis, bleuâtres.

Mais il peut se faire que les voies aériennes soient entamées, ulcérés. Des bourgeons peuvent en se désagrégeant laisser tomber dans les bronches et de là dans le poumon de petites masses morbides, point de départ de lésions inflammatoires ou néoplasiques. Ziemssen a vu un goître non cancéreux refouler les extrémités d'un anneau trachéal qui, dénudées, firent saillie dans l'œsophage.

Outre cette lésion de nutrition des anneaux de la trachée (ramollissement) que nous venons de décrire, il peut s'en produire une inverse : l'incrustation des anneaux cartilagineux par des sels calcaires qui peuvent envahir même le tissu sous-muqueux. Demme a cité une observavation où la trachée était transformée en un tube à parois rigides ce qui lui permettait de résister à la compression et d'assurer dans une certaine mesure le passage de l'air.

Telles sont les lésions qui peuvent envahir les tissus de la trachée; mais il est évident que de pareils obstacles à la circulation de l'air doivent avoir une fâcheuse influence sur la vitalité du reste de l'arbre aérien. Une inflam-

mation chronique envahit la muqueuse de la trachée et parfois celle des bronches, même de petit calibre. En amont et en aval du point rétréci les parois trachéales sont épaissies, surtout la muqueuse et le tissu sous-muqueux, parfois les éléments musculairee et les anneaux cartilagineux. Les efforts d'expiration peuvent amener une dilatation au-dessous du rétrécissement, dilatation qui pour Demme peut également atteindre les bronches. Si la lésion est ancienne, il survient du catarrhe pulmonaire, de l'emphysème, de l'atelectasie localisée, de l'œdème et surtout de la dilatation du cœur droit sur laquelle a insisté Rose.

Après avoir étudié les lésions de l'arbre aérien, étude qui fait partie intégrante de celle des goîtres, il nous faut étudier le retentissement que peut avoir la présence d'une tumeur thyroïdienne sur l'état anatomo-pathologique des organes avoisinants.

Lésions des muscles. — Et d'abord voyons l'influence qu'elle peut exercer sur *les muscles qui l'entourent.* Pour Virchow (*Pathologie des tumeurs*) ils sont quelquefois complètement transformés en graisse et, dans ces cas naturellement, très relâchés. Plus souvent au contraire, ils sont forts et opposent à la pression exercée par le goître une grande résistance qui favorise l'aplatissement trachéal. Krishaber a, lui aussi, souvent trouvé une hypertrophie, principalement des sterno-cléido-mastoïdiens, portant surtout sur les éléments actifs.

Sédillot insiste en outre sur l'action compressive exercée par les aponévroses (la moyenne en particulier); de sorte qu'il a vu dans un cas la destruction chirurgicale

de celle-ci (par le chlorure de zinc) amener une sédation des accidents de compression : n'est-ce pas du reste parce que l'exothyropexie soustrait le goître à l'action des muscles et aponévroses qui le brident contre la trachée, que cette opération provoque une immédiate disparition de la dyspnée.

A côté de ces lésions musculaires, dégénérescence ou hypertrophie il nous faut signaler les altérations des vaisseaux.

Ces lésions des vaisseaux peuvent consister en simples déviations ou en compressions.

Le *déplacement* en arrière du paquet vasculo-nerveux est banal : la *déviation* latérale est aussi fréquente. La déviation sur la ligne médiane est une rareté qui a été signalée par le professeur Poncet (Th. de Boyer 83) dans un cas où la veine jugulaire et la carotide était déjetées sur la ligne médiane et presque sous le doigt de l'opérateur. Roux a vu la carotide gauche présenter dans son parcours inférieur une direction presque horizontale avant de contourner le goître.

La *compression* de la carotide très fréquente peut s'accompagner de troubles anémiques du côté de l'encéphale. Celle des jugulaires donne lieu à un état vultueux ou violacé de la face avec tendance au sommeil. La circulation profonde étant gênée, les veines superficielles se dilatent considérablement. Bach a vu dans ces cas des hémorrhagies cérébrales.

Boyer parle dans sa thèse de la *thrombose* des grosses veines du cou et principalement de la jugulaire interne, consécutive à la compression produite par la tumeur, ou à l'inflammation des petites veines qui viennent s'y

rendre. Dans les cas de cancer la paroi vasculaire peut être complètement détruite et on trouve dans la thèse de Coulon (cancer du corps thyroïde, Paris, 1883) plusieurs exemples de cette dernière complication. Les bourgeons désagrégés par le courant sanguin peuvent alors être emportés au loin, soit dans le ventricule droit soit dans les dernières ramifications de l'artère pulmonaire; à cette limite ils provoquent soit des accidents inflammatoires, soit des noyaux secondaires.

Poumet (Soc. anat. 37), Lejars (Soc. anat. 86) ont observé des ulcérations de la carotide primitive avec hémorrhagie foudroyante consécutive, produite par un cancer ou un kyste thryoïdien enflammé.

Les goitres à développement anormal, surtout ceux développés sur des glandes thyroïdes accessoires peuvent rencontrer dans le médiastin les troncs brachio-céphaliques et le veine cave. Lamy (Soc. anat. 91) a présenté un noyau de goitre intro-thoracique ayant comprimé le tronc veineux brachio-céphalique gauche et ayant déterminé ainsi un œdème du membre supérieur correspondant. Piorry a signalé un goitre comprimant la sous-claviere : Virchow et Bonnet des hypertrophies thyroïdiennes adhérant à la crosse de l'aorte.

Que faut-il penser de la *lésion des récurrents* tant de fois signalée. Rose a prétendu que, dans bien des cas de goitres mortels, les récurrents n'étaient pas compris dans le tumeur et que même s'ils y étaient compris ils n'étaient pas altérés. Cette compression est indéniable cependant, et pour notre part nous avons fréquemment observé au laryngoscope la paralysie d'une corde vocale qu'elle provoque. Krishaber admettait que cette paralysie, qu'il

n'avait jamais observée double, se montrait de préférence à droite : notre expérience personnelle est trop restreinte pour que nous ayons une opinion sur ce point qui nous semble peu important d'ailleurs. Nous admettons qu'il peut se produire après l'opération une paralysie par suite des tiraillements subis par le nerf au cours de celle-ci : la compression par le tissu de cicatrice pouvant rendre la lésion définitive. Jaboulay se demande si les troubles de la parole, dysphonie, bitonalité, aphonie, l'impossibilité de l'effort et le scander de la parole qu'on observe parfois après le thyroidectonie, sont sous la dépendance d'une lésion du recurrent (1) ou d'un trouble de la circulation veineuse ayant provoqué le développement de varices dans la trame de ce nerf. Lejars et Quenu ont en effet insisté sur le rôle des varices des petites veines des nerfs dans la pathogénie de certaines névrites.

La compression du *plexus brachial* peut amener l'engourdissement et des douleurs du bras; Bonnet a signalé (Ac. des sciences 1855) la compression du *phrenique* se manifestant par la rétraction du ventre dans l'inspiration, indice de la paralysie diaphragmatique.

L'inégalité des pupilles, la rougeur de l'un des côté de la face, l'exophtalmie ont été attribués à la *compression du sympathique*. Roux insiste sur les troubles circulatoires et nerveux observés chez plusieurs patients et se rapprochant du syndrôme de Basedow : il a vu souvent chez des goîtreux ne présentant aucune affection du cœur

(1) Lésion parfois impossible à éviter (cas où le nerf est entouré par les branches de l'artère thyroïdienne inférieure qu'il faut lier).

ou des reins des palpitations non provoquées, de l'irrégularité dans le rythme ou la force des battements du cœur.

Nous avons parlé des *lésions de l'œsophage* à propos des goîtres retro-pharyngo-œsophagiens. Disons cependant que dans les cas de goîtres ordinaires la dysphagie est souvent signalée lors de tumeurs des parties postérieures des lobes (surtout gauche à cause de la déviation normale de l'œsophage à ce niveau).

La pression du goître sur l'œsophage peut quelquefois en amener l'ulcération. Gooch et Lebert ont vu des fragments de kyste thyroïdien expulsé par les voies digestives. Cruveilher (*anatomie pathologique*) a rapporté un cas où il existait une ulcération circulaire de la paroi postérieure du pharynx, ulcération produite par les bords postérieurs du cartilage thyroïde poussé en arrière par la tumeur. Dans une observation de Cornil enfin l'œsophage était perforé par un goître qui venait proéminer à sa face interne.

CHAPITRE III

—

Histologie des goîtres

FORMES MACROSCOPIQUES DU GOITRE

Avant d'entrer dans les détails de la structure intime des diverses tumeurs constituant le goître, nous voudrions donner une idée d'ensemble des divers aspects microscopiques qu'il peut présenter, et d'abord disons que l'on peut diviser microscopiquement les tumeurs du corps thyroïde ainsi que l'a fait Houel (Th. agrégat. 1860) en trois groupes suivant le contenu de la tumeur ; on a ainsi :

1° Tumeurs gazeuses emphysémateuses.

2° Tumeurs solides ou concrètes.

3° Tumeurs liquides ou kystes.

Nous allons successivement et rapidement étudier ces piverses consistances de la tumeur thyroïdienne, nous

réservant de rassembler au cours de ce chapitre toutes les tumeurs thyroïdiennes en deux classes pratiques ; les goîtres à noyaux énucléables et les goîtres parenchymateux.

Nous n'insisterons pas sur l'emphysème du corps thyroïde — *bronchocele ventosa* de Sauvages — qui pour certains auteurs indiquerait une communication accidentelle entre la trachée et cet organe ou pour Rullier (art. goître du *Dictionnaire des sciences médicales*) avec le tissu cellulaire de la région correspondante.

Cette dernière opinion est aussi, légèrement modifiée, celle soutenue par Krishaber dans son excellent article du dictionnaire de Dechambre — Il admet que tous ces *goîtres aériens* ou *aérocele* sont constamment des tumeurs préthyroïdiennes produites dans des conditions différentes, soit par une rupture du conduit aérien et consécutivement un épanchement d'air dans les régions voisines ; soit par une hernie des parties molles entre les pièces cartilagineuses constituant la trachée et le larynx.

Dans des cas rares, l'épanchement de gaz produit par la rupture du conduit aérien s'enkyste et forme une tumeur persistante — qui peut se montrer soit en avant, soit sur les côtés de la thyroïde (Pellegrini, *Riforma medica* 91, rapporte un cas où l'épanchement s'était fait dans la cavité préformée d'un abcès ouvert dans les voies aériennes). — Dans des cas tout à fait exceptionnels, et on ne connaît guère de probante que l'observation d'Heydenreich (*In traité du goître*), l'épanchement pourrait se faire dans l'épaisseur de la glande thyroïde et les gaz s'y enkyster, (dans ce cas il est dit que la tumeur gazeuse siégeait dans l'épaisseur même du parenchyme

glandulaire et était entourée par une paroi résistante de trois lignes d'épaisseur, sans solution de continuité aucune).

La seconde catégorie de goîtres aériens a été discutée par Virchow sous le nom de trachectasies kystiques et n'a que des rapports de voisinage avec le corps thyroïde puisque le siège ordinaire en est cette partie de la trachée située un peu au-dessus et en arrière de la fourchette du sternum, au-dessous et en arrière de la thyroïde.

Quand aux tumeurs solides, nous allons rapidement en donner la description succincte en suivant les anciens errements, c'est-à-dire en les décrivant avec le nom qu'on leur donne en clinique, nous réservant d'indiquer entre parenthèse à quel nom exact de la classification histologique par nous adoptée, correspondent ces appellations. Ces noms cliniques rappellent d'ailleurs les lésions macroscopiques apparentes. (1)

Le *goître parenchymateux* (hypertrophie simple, adénome fœtal ou folliculaire) est une tumeur molle, dont le corps est à peu près semblable à celle d'un corps thyroïde normal.

Le *goître fibreux* (adénome myxomateux, et goître sénile) présente par place des tissus durs et rétractés criant sous le scalpel. Ces tissus sont formés par le tissu conjonctif fibreux ou sclérose et sont entourés des tissus mous d'un goître parenchymateux. Ces indurations peuvent être diffuses ou former des noyaux circonscrits entourés d'une coque dont ils sont facilement énucléables.

(1) Ces correspondances sont approximatives, mais auront l'avantage de montrer combien sont différentes les espèces microscopiques auxquelles peuvent correspondre des aspects macroscopiques analogues.

C'est du moins l'opinion de Broca, car nous n'avons pas observé de fait de ce genre dans les préparations obtenues avec des goîtres énucléés. Cette sclérose peut être spontanée, due à la dégénérescence sénile, à des hémorrhagies interstitielles ou résulter d'injections irritantes. Secondairement, on peut observer la *calcification* du goître ainsi que nous en relatons une jolie observation ; Albers a signalé des goîtres cartilagineux et Parsoons des goîtres osseux : nous n'avons rien vu d'analogue, microscopiquement du moins, car nous avons souvent trouvé, à la coupe microscopique de vieux goîtres, des lames plus dures, lesquelles, avec un peu de bonne volonté, on aurait pu qualifier d'osseuses ou cartilagineuses.

Les *goîtres vasculaires* sont dus à une vascularisation plus intense de la glande : la plupart des goîtres peuvent le devenir, mais les adénomes, à point de départ embryonnaire, seront plus facilement atteints de cette complication. Notre ami Lacroix a fait une préparation de goître exophtalmique qui était précisément caractérisée par un développement considérable de vaisseaux : ce qui expliquerait le souffle thyroïdien souvent trouvé par les auteurs dans la maladie de Basedow. La dilatation des vaisseaux peut porter surtout sur le système capillaire, lacunaire ou radié, ou peut porter sur le système artériel ou veineux : dans ces deux derniers cas, on peut avoir affaire au goître *anévrismatique* de Walther, pouvant produire un véritable tissu spongieux érectile, ou bien au goître *variqueux*, très fréquent si l'on admet avec Krishaber qu'il existe chaque fois que l'on trouve de la dilatation des vaisseaux veineux, voire même des veines thyroïdiennes. C'est qu'en effet, cette complication existe-

rait alors dans tous les cas de goîtres volumineux, principalement dans ceux gênant l'inspiration.

Enfin le *goitre cireux* ou *amyloïde* dont la réaction se fait de la façon classique et qui, sous l'influence de la teinture d'iode, prend à la coupe la teinte rouge vineuse caractéristique.

Nous avons réservé le *goître colloïde* (adénomes adultes gélatineux et colloïdes, quelquefois adénomes fœtaux), car c'est cette forme qui rassemble le plus grand nombre de cas de goîtres et les cas les plus nets. C'est lui qui peut atteindre les plus grandes dimensions. A la coupe on voit une infinité de loges plus ou moins grandes, parfois énormes (kystes), remplies d'une gelée jaunâtre, amorphe, ressemblant à de la gélatine ou à de la colle forte, assez souvent teintée par le sang. Le contenu de ces follicules est quelquefois complètement hématique et peut même contenir des fibrilles de fibrine. Ces follicules kystiques peuvent s'ouvrir les uns dans les autres, ou bien peuvent être dévorés pour ainsi dire par un kyste plus volumineux et l'on affaire alors à une variété fréquente, le *goître kystique*, où les cellules de la paroi ont subi la dégénérescence graisseuse, et sont tombées dans la cavité : le liquide augmente par le fait d'une déviation de l'hypersécrétion dont la paroi du kyste est le siège ; à l'état pur ce liquide du kyste est incolore ou légèrement teinté en jaune, onctueux et filant. Pour Hoppe-Seyler, le liquide des petits kystes contiendrait peu d'albumine et beaucoup de mucine, tandis que celui des grands kystes serait riche surtout en paralbumine.

La dégénérescence des cellules de la paroi donne naissance à des corps granulés qui peuvent former ces cris-

taux de cholestérine découverts par Nasse; ces paillettes peuvent remplir la cavité du kyste, lui donnant l'aspect d'une bouillie blanchâtre (athérome de Haen). — Le kyste peut être parcouru par des trabécules dont nous donnerons la signification morphologique et qui peuvent lui donner l'aspect aérolaire d'un kyste hydatique. Nous avons souvent observé ces deux dernières formes.

L'enveloppe du kyste d'abord mince s'épaissit et finit par devenir complètement lardacée. Elle est formée de tissu conjonctif plus ou moins lâche : nous verrons dans nos examens microscopiques qu'on trouve en général à la face interne de la poche un épithelium bas et aplati. La paroi kystique est sillonnée par de nombreux vaisseaux qui donneront facilement des hémorrhagies plus ou moins considérables; Ces hémorrhagies sont presque la règle, et on trouve la plupart du temps, en ouvrant un kyste, diverses teintes variant de l'acajou au noir de café, indiquant des épanchements sanguins, récents ou anciens. On trouve assez rarement cependant des caillots parce que les hémorragies se font en général lentement ; cependant, sous l'influence de cris, efforts, traumatismes, il peut y avoir de véritables irruptions sanguines qui peuvent même par la compression exercée sur la trachée amener des troubles de la respiration. Dans ces cas, les kystes se transforment en véritables hématocèles du cou : nous en donnerons une description histologique ; la paroi est macroscopiquement épaisse, colorée en rouge vif par imbibition et présente par places de véritables ecchymoses correspondant à la rupture des vaisseaux.

Nelaton a vu se produire cette transformation à la suite de ponction de simples kystes colloïdes, et il l'attribue à ce

qu'après la ponction, la pression est, à l'intérieur des vaisseaux, supérieure à celle de la cavité kystique.

Gosselin a extrait d'une cavité kystique, suppurée. sept à huit calculs ayant la grosseur d'un pois ; ces calculs paraissaient s'être détachés de la paroi qui était infiltrée de dépôts calcaires, ayant la même composition.

Nivet, dans son traité du goître, dit avoir observé à l'intérieur d'un kyste de petites pyramides dures, comme pierreuses ; l'une d'entre elles, ayant environ un centimètre et demi, contenait à l'analyse chimique 40 de matières organiques ; 50 de phosphate de chaux et 9 de carbonate de chaux.

Au point de vue pratique, on s'est demandé s'il n'existait pas de signes cliniques ou anatomiques renseignant sur le volume et les le contenu de ces kystes.

La palpation, la percussion, la ponction sont des moyens infidèles ou dangereux ; il en est un peu de même du volume des artères afférentes ; mais comme cette étude rentre dans celle de l'anatomie pathologique des goîtres, nous y insisterons.

Mlle Anna Bégoune (Mme Roux) a, dans sa dissertation inaugurale Berne 1884, *Uber gefässfersorgung der krœpfes*, attiré l'attention sur un signe qui permet dans une certaine mesure, de diagnostiquer le contenu de certains noyaux encapsulés, lorsque la capsule est recouverte d'une couche trop épaisse de tissu hyperplasié pour que la palpation la plus exacte laisse reconnaître si on a affaire à un kyste sérieux, à un kyste hémorrhagique ou à un noyau colloïde plus ou moins sphérique et mou. Nous voulons parler du calibre des artères nourricières

auxquel Roux de Lausanne (1) accorde une grande importance. Les artères thyroïdiennes supérieures seules, ou leurs branches, suffisent dans la règle ; elles sont du reste seules accessibles.

Un kyste séreux aura besoin d'une vascularisation minime ; on ne sentira pas, ou à peine, les rameaux artériels. Un gros noyau arrondi, rempli de tissu hyperplasique colloïde, pourra fort bien être sphérique, fluctuant plus ou moins, et ne se distinguera du précédent que par le développement correspondant des artères, énormes dans certains cas, dont les rameaux rampent à la surface du goître, où on les suit facilement. La confusion avec le kyste simple serait encore plus facile sans ce signe, lorsque l'hyperplasie du noyau est accompagnée de dilatation des follicules.

Enfin le kyste hémorrhagique tiendra le milieu, pour le calibre des artères, entre les deux espèces précédentes. Né, la plupart du temps, grâce aux hémorrhagies au centre d'un noyau colloïde, il aura au début une riche vascularisation, qui diminuera à mesure que le tissu hyperplasique colloïde sera détruit du centre à la périphérie, pour former enfin de simples dépôts à la face interne de la capsule.

Ainsi donc un noyau fluctuant *très vascularisé* sera un noyau hyperplasique colloïde ou gélatineux, c'est-à-dire un kyste à contenu solide ; une tumeur fluctuante chez un sujet dont on ne sent pas l'artère thyroïdienne supérieure aura beaucoup de chance d'être un kyste séreux ; les kystes dits hémorrhagiques présentent tous les

intermédiaires, selon qu'on les rencontre au début de leur formation, ou bien lorsqu'ils ont acquis les qualités des kystes solides, sans résidu pariétal.

On s'est demandé au point de vue pratique si l'on pouvait reconnaître les goîtres à noyaux solides ou kystiques énucléables, des goîtres non énucléables. C'est qu'en effet cette distinction a de l'importance, les premiers étant justiciables d'une intervention peu grave, en somme, l'énucléation intraglandulaire, tandis que pour les seconds, il faut avoir recours à une thyroïdectomie, qui est plus redoutable alors même qu'elle reste partielle.

M. Poncet divise au point de vue opératoire, les goîtres en trois classes :

1° Les goîtres à noyaux énucléables ;

2° Les goîtres à noyaux non énucléables ;

3° Les kystes un peu volumineux que l'on peut décortiquer

Augier (in th. de Lyon 92), a essayé de fixer les caractères maccroscopiques et microscopiques des goîtres non énucléables : il distingue des formes scléro et adéno-parenchymateuses : se présentant à la coupe sous forme d'un tissu toujours dense, ayant la consistance de la thyroïde normale, mais plus lourd, et se fragmentant avec peine. Dans certains cas, il peut sourdre à la pression de la substance colloïde. Pour nous, ces formes non énucléables se rapporteront à l'adénome fœtal, à l'hypertrophie simple et à la dégénérescence sénile du corps thyroïde ; on voit que nous ne sommes pas aussi affirmatifs qu'Augier, qui *paraît* en faire constamment un goître fœtal.

Le type des goîtres à noyaux énucléables, est au contraire l'adénome colloïde, grâce au point de départ intéracineux de ses formations vésiculaires et leur tendance à former du tissu thyroïdien adulte. Nous n'avons pas trouvé dans la thèse de Prelles (strumectomie, Lyon 92), de renseignements généraux intéressants au sujet de la macroscopie des goîtres énucléables. Disons que dans ce cas on trouve une tumeur plus ou moins bosselée et caractérisée à la coupe par la présence de noyaux adénomateux, plus ou moins solides, et donnant à la tumeur dans les cas exagérés presque un aspect de mosaïque. Ces noyaux adénomateux sont énucléables du tissu voisin, en ce sens que, lorsqu'on est arrivé sur leur loge, ils peuvent facilement en être luxés. Il faut se rappeler cependant que ces noyaux ne sont pas immédiatement sous-capsulaires et qu'il faudra inciser une certaine portion du tissu glandulaire pour arriver sur eux.

Une exagération de cette formation est le kyste proprement dit qui dans le cas où il n'aura pas contracté d'adhérences trop intimes, pourra être énuclée comme un fibrome utérin.

Nous allons maintenant étudier la situation intime de ces diverses tumeurs en y ajoutant les diverses préparations que nous avons examinées.

Pour ne pas embrouiller notre sujet de l'étude histologique des goîtres, étude déjà si compliquée nous nous en tiendrons uniquement à la classification de ces tumeurs paraissant généralement adoptée aujourd'hui ; d'autant que les très nombreux examens anatomo-pathologiques que nous avons pratiqués nous ont permis de constater

qu'elle était complètement en rapport avec les faits, du moins avec ce que nous avons observé. Nous adopterons la classification de Wœlfler.

Nous ferons remarquer cependant avant d'entrer dans l'étude détaillée des faits que Wœlfler, qui s'est livré à un très grand nombre d'examens, a eu le grand tort, parti d'une idée très simple d'en tirer des déductions très complexes : il aurait dû se souvenir de cette grande loi d'anatomie pathologique qui veut qu'entre des types extrêmes, très caractérisés il existe des séries de types intermédiaires qu'il est impossible de classer. C'est cependant ce qu'il a essayé de faire, aussi en est-il arrivé à décrire des types différents presque pour chaque tumeur examinée.

Une autre difficulté avec laquelle on se trouve aux prises est celle-ci : c'est que, dans un même corps thyroïde on peut trouver à côté les unes des autres des lésions très différentes qui peuvent induire en erreur l'observateur.

Mais les grandes lignes de la classification de Wœlfler sont exactes croyons-nous et nous allons décrire successivement ;

1° *L'hypertrophie simple du corps thyroïde* que l'on croyait être autrefois la source de tous les goîtres et qui est excessivement rare. Dans cette hypertrophie simple l'augmentation de volume de la glande se fait, par tous les éléments, et dans le sens d'accroissement normale ;

2° Les *adénomes*, tumeurs bénignes à départ embryonnaire et portant sur ces masses de cellules épithéliales que nous avons décrités dans les espace intéracineux de la glande thyroïde normale, ces adénomes pouvant se développer ultérieurement suivant le type fœtal ou adulte.

2° *Un goître sénile* répondant à une sclérose du tissu conjonctif de la thyroïde.

A propos de chacune des grandes classes de la division de Wœlfler, nous indiquerons au fur et à mesure les caractères histologiques différentiels et nos observations personnelles, nous réservant de discuter au fur et à mesure certaines opinions du chirurgien allemand.

Faisons remarquer dès le début de cette étude qu'il y a une différence nette à établir entre l'hypertrophie simple et la dégénérescence sénile qui sont des lésions d'évolution pour ainsi dire, et les adénomes qui sont de véritables tumeurs, bénignes il est vrai et ont par conséquent davantage le caractère de néoplasies.

HYPERTROPHIE SIMPLE DU CORPS THYROIDE

GOITRE HYPERTROPHIQUE.

Très rare pour Wœlfler qui n'en a rencontré que cinq cas au cours de ses très nombreux examens anatomo-pathologiques, elle l'est aussi pour nous, puisque nous n'en avons vu qu'une préparation bien nette. Il s'agit dans les cas types d'une hypertrophie portant sur l'ensemble de la glande, caractérisée par l'augmentation uniforme du volume de celle-ci : il y a non-seulement augmentation de volume, mais aussi multiplication des amas de cellules glandulaires, des vésicules glandulaires et du tissu intéracineux, *dans le sens de la croissance normale.*

Suivant la dichotomisation de ces lésions on pourrait

distinguer, soit une hypertrophie numérique portant sur la simple multiplication du nombre des éléments glandulaires, soit une hypertrophie vraie consistant dans une augmentation de volume de tous les éléments de la glande. Wœlfler renonce à cette distinction. De par le cas unique que nous avons observé nous aurions tendance à l'exagérer et à insister surtout sur l'aspect de l'épithélium que nous avons trouvé caractéristique : hautes cellules cylindriques, même striées, avec sécrétion normale de la substance colloïde : en somme un type glandulaire adulte au plus haut point, nous allions dire de perfection.

Au point de vue macroscopique Wœlfler distingue des formes colloïde, adénoïde et vasculaire : la première se confondant facilement dans certains cas avec l'adénome colloïde.

Voici la relation de notre examen microscopique, goître parenchymateux simple. Sainte-Anne n° 9. 1er mars 89. Diagnostic histologique : *Hypertrophie simple du corps thyroïde.*

La tumeur est constituée par une hypertrophie portant sur tous les éléments de la glande. Toutefois la plus grande partie en revient à l'élément glandulaire.

Dans les coupes bien orientées on voit une série de follicules de dimensions variables mais n'atteignant jamais de grandes proportions : ces grains sont tapissés par un épithelium prismatique : le noyau des cellules est placé près de la lumière centrale, la zone protoplasmique, base d'insertion des cellules, présente des granulations orientées parallèlement les unes aux autres ce qui donne à ces cellules un aspect strié. La portion de protoplasma située

vers la lumière, semble se continuer par des tractus délicats avec le globe colloïde qui a ici un aspect frangé caractéristique : l'intervalle compris entre ces tractus est occupé par une vacuole due probablement à la rétraction du globe colloïde sous l'action des réactifs.

On ne trouve aucune trace de noyaux, même atrophiés, dans ces vacuoles : elles ne représentent donc pas des cellules en dégénérescence colloïde (fait qui est en faveur de la théorie attribuant la production des masses colloïdes à une sécrétion pure et simple du protoplasma cellulaire). Ces cellules épithéliales, dont l'augmentation de hauteur est très appréciable, doivent donc être considérées comme des cellules hypertrophiées ; de plus la striction du protoplasma affirme leur nature glandulaire et montre qu'elles ont atteint leur plus haut degré de différenciation. Dans l'intervalle de ces follicules hyperthrophiés on trouve de nombreuses masses épithéliales ayant les carac-

tères décrits précédemment et représentant des formations d'attente destinées à évoluer dans le même sens et témoignant d'un accroissement possible de ce goître. Ces masses que l'on retrouve dans le corps thyroïde normal sont ici également plus nombreuses et constituent un des termes de l'hypertrophie totale de l'organe.

Le tissu conjonctif n'est augmenté d'épaisseur que sur quelques points ; c'est un tissu cellulaire lâche, au sein duquel les vaisseaux sanguins sont représentés par de nombreux vaisseaux capillaires. On ne retrouve pas traces d'hémorrhagies interstitielles.

Nous insisterons sur ce fait que, dans ce goître, il s'agit bien d'une hypertrophie totale de tous les tissus de la thyroïde ; mais cette hypertrophie porte surtout sur l'élément noble dont les caractères physiologiques sont non pas perdus, mais au contraire portés à l'excès (sécrétion alloïde). On observe de plus une très curieuse hypertrophie numérique et *essentielle* des éléments cellulaires épithéliaux.

Pour Wœlfler on reconnaît l'hypertrophie thyroïdienne à ce que sur une coupe microscopique on voit presque partout des masses glandulaires ou des vésicules limitées par des vaisseaux sanguins ou du tissu conjonctif, et que ces vésicules sont remplies de masses plus ou moins considérables de substance colloïde ; on la distingue de l'adénome en ce qu'on ne trouve nulle part de formation glandulaire ou de disposition vasculaire que l'on puisse considérer comme embryonnaire.

Par conséquent dans l'hypertrophie simple on peut admettre que le corps thyroïde a utilisé tous ses matériaux de développement et que l'évolution de la glande s'est

continuée, transformant peu à peu en vésicules adultes définitives, tous les amas épithéliaux embryonnaires que dans d'autres cas elle garde en réserve dans les espaces intéracineux ; seulement cette évolution ne se fait pas suivant un type embryonnaire, mais un type absolument normal et sans déviation exagérée vers la production colloïde.

SCLÉROSE DU TISSU CONJONCTIF. — GOÎTRE SÉNILE

On observe aussi un *goître sénile* qui peut résulter soit d'une sclérose très abondante portant sur une thyroïde normale, soit d'un vieillissement, d'une hypertrophie simple de la thyroïde.

Nous avons observé un cas dont nous reproduisons l'examen.

Il s'agissait d'une vieille femme portant un lobe thyroïdien volumineux très dur et l'autre normal. A l'examen macroscopique on se trouvait en présence d'une tumeur dure, criant un peu sous le scalpel, ou toutau moins très dure à couper et présentant un aspect blanchâtre très net. Il y avait évidemment à première vue des lésions de sclérose conjonctive avec hyperplasie très considérable des tissus fibreux de sorte que la capsule et le tractus intralo baire paraissaient considérablement épaissis.

Voici ce qu'a donné l'examen microscopique :

Deux préparations datant toutes deux du 6 février 1893 prises sur le corps thyroïde dur, sclérosé, mais peu hypertrophié d'une très vieille femme : l'une porte comme étiquette lobe parenchymateux, l'autre lobe dégénéré.

Dans la préparation étiquetée lobe parenchymateux le

corps thyroïde paraît sensiblement normal ; le seul fait digne d'être noté est une injection naturelle de tous les vaisseaux indiquant un état congestif de l'organe.

Dans la préparation étiquetée, lobe dégénéré : au sein d'une masse de tissu conjonctif à divers stades de développement (muqueuse, fibreuse, adulte) on retrouve des îlots de tubes glandulaires agglomérés et en voie d'atrophie ; ils sont composés par des amas de cellules épithéliales n'ayant plus de lumière centrale et ne présentant pas de globe colloïde.

Il y a lieu de se demander si cette *hyperplasie conjonctive sénile* qui a étouffé les éléments nobles de la glande n'a pas eu pour point de départ une hémorrhagie interstitielle ayant amené une néoplasie fibreuse de l'organe ; on trouve en effet ça et là, disposées en amas, de nombreuses cellules chargées de fragment sanguin.

Wœlfler dit qu'un caractère, qu'on retrouve dans toutes les glandes des individus âgés, est l'envahissement par un processus sclérosant de toute la substance fondamontale du parenchyme par conséquent de la substance intercellulaire aussi bien que du protoplasma cellulaire lui-même. — Toute la substance fondamentale paraît blanche ou gris blanchâtre, ayant souvent un éclat fibreux, et forme une masse compacte en sorte qu'on a l'impression que le noyau des cellules ne se trouve plus dans la substance fondamentale, mais sur elle : il prétend qu'ils y sont semés comme les pierres dans le lit desséché d'un ruisseau. — Par les progrès de la sclérose les vésicules glandulaires perdent presque partout leur apparence régulière, les masses colloïdes anciennement épaissies disparaissent, et à la place de la barrrière épi-

thélioïde on ne voit plus que de petits noyaux ratatinés amassés en amas petits et grands.

La dégénérescence fibreuse qui est un accident plus actif et qui est d'ailleurs associée fréquemment à l'altération sénile (dans notre cas par exemple), porte plutôt sur le tissu cellulaire périacineux : elle est souvent le résultat d'anciennes hémorrhagies interstitielles.

Il peut survenir aussi une altération graisseuse des cellules glandulaires.

En somme, dans tous ces cas, souvent rassemblés pour former un véritable goître il s'agit d'un état atrophique des éléments nobles étouffés par la sclérose envahissante.

Les lésions ne sont pas, d'ailleurs, toujours aussi évidentes sur les glandes des gens âgés. — C'est ainsi que dans l'observation citée plus haut nous avons, dans un lobe, trouvé la structure typique du parenchyme glandulaire normal ; assez souvent la substance glandulaire manque si complètement que l'on a presque à faire seulement à des tissus fibreux ; ça et là quelques lacunes, de la grosseur d'une petite vésicule, viennent seules témoigner de l'état antérieur de la glande.

ADÉNOMES

Les adénomes constituent les véritables goîtres. Par adénome de la thyroïde Woelfler entend ces néoformations épithéliales qui résultent de formations glandulaires

embryonnaires anormalement vascularisées et qui ou bien persistent telles quelles ou bien se changent en une formation d'apparence normale adulte.

Il trouve en effet incomplète pour la thyroïde la définition habituelle des adénomes ; néoformation édifiée d'après le type d'une glande ; car il deviendrait alors difficile de séparer de l'adénome d'autres tumeurs de la thyroïde, notamment l'hypertrophie.

Les adénomes quels qu'ils soient ont pour point de départ les amas de cellules embryonnaires que Woelfler a décrits dans les espaces interacineux de la glande thyroïde et dont nous avons déjà parlé.

Pour Woelfler le développement ultérieur de ces cellules peut se faire de deux façons différentes et reproduire soit le type de la glande fœtale (adénome fœtal), soit le type adulte (goître gélatineux ou adénome gélatineuse).Ce goître gélatineux peut pour l'auteur allemand présenter diverses formes : d'abord l'adénome interacineux qui résulte de l'évolution simple vers le type adulte des masses interacineuses déjà signalées ; puis l'adénome kystique résultant de l'hypersécrétion de la fonction colloïde de la cellule thyroïdienne.

Enfin, Woelfler admet des adénomes folliculaires et des adénomes myxomateux ; il considère ce dernier comme une transformation de l'adénome gélatineux ; nous admettons nous au contraire, qu'il s'agit d'une transformation de l'adénome fœtal ; point sur lequel nous nous expliquerons plus tard.

En somme, à côté de la classification des adénomes de Wœlfler que nous trouvons très compliquée (il est arrivé à décrire presque un type différent pour chaque

goître examiné), nous en proposons une qui n'est en somme que la sienne, mais schématisée.

Il admet les formes principales suivantes :

1° *Adénome fœtal* ;

2° *Adénome gélatineux* ou colloïde avec deux variétés :

a). *Adénome interacineux* ;
b). *Cysto adénome ou adénome kystique* ;

3° *Adénomes myxomateux* :

a). *Folliculaire* ;
b). *Tubulaire.*

4° *Adénome cylindro-cellulaire*, excessivement rare.

Pour nous, nous assimilons les adémones myxomateux aux adémones fœtaux et nous décrirons :

1° *Des adémones fœtaux :*

a). *Purs.*
b). *Avec producttion myxomateuse*;

2° *Des adénomes reproduisant le type adulte.*

Adénomes gélatineux, groupe dans lequel nous distinguerons trois subdivisions :

Etudions d'abord le type fœtal : l'adémone fœtal est caractérisé au point de vue de son diagnostic histologique, par la présence de tubes ramifiés et pleins, qui n'arrivent

pas au stade ultime de leur développement et conservent un caractère embryonnaire : on retrouve le même caractère embryonnaire dans la circulation qui est lacunaire et composée de vaisseaux parallèles : ceux-ci n'ont pas de paroi propre, et sont simplement constitués par un endothélium.

L'hypertrophie de la thyroïde commencerait dans ces cas pendant la vie intra-utérine, et à la clinique de Billroth, Wœlfler l'a constamment trouvé chez des enfants : notre plus belle pièce appartenait à un crétin.

Les noyaux goîtreux, trouvés dans la tumeur thyroïdienne et qui correspondent à l'hypertrophie des amas cellulaires interacineux, d'origine embryonnaire, sont souvent extraordinairement nombreux et varient depuis la grosseur d'une tête d'épingle jusqu'à celle d'un œuf d'oie. Wœlfler a vu un noyau adénomateux du volume d'un poing d'adulte. Leur vascularisation variable leur donne une coloration blanc de neige, jaune fauve, brun obscur ou même brun noir. Tantôt ces noyaux adénomateux sont durs, presque fibreux, tantôt ils sont mous comme du carcinome encéphaloïde.

Les plus petits noyaux consistent sans exception en masses cellulaires non organisées qui, par là, ressemblent complètement à la thyroïde embryonnaire, avant ou pendant que celle-ci présente une vascularisation lacunaire. Ce noyau croît comme la thyroïde embryonnaire : aussi présente-t-il une transformation de ses masses cellulaires en boyaux et en vésicules glandulaires, suivant le mode indiqué dans la partie embryologique de ce travail.

Il se produit fréquemment de petites hémorrhagies

interstitielles dans les espaces situés entre les néo-follicules ou vésicules, et nous allons voir quel rôle important jouent ces foyers sanguins dans la production de certaines lésions secondaires des tissus goîtreux.

Les hémorragies sont fréquentes, ordinaires même dans le type fœtal de la tumeur goîtreuse : elles tiennent dans ces cas à l'extrême friabilité des vaisseaux.

Elles se font en nappes assez petites pour pouvoir être facilement résorbées : le coagulum se transforme d'abord en tissu hyalin, puis muqueux pour aboutir finalement assez fréquement au tissu conjonctif fibreux, voir même calcifié. Le diagnotic histologique posthume de ces hémorragies pourra se faire, grâce à la présence dans le tissu fibreux de granulations pigmentaires en suspension. Ces hémorragies ne donnent naissance à aucun phénomène clinique. Parfois ces mêmes hémorragies, plus considérables, peuvent donner naissance à des kystes sanguins dans le tissu interstitiel, kystes sanguins qui peuvent refouler les follicules à leur périphérie.

Wœlfler a parfaitement vu ces diverses sortes d'hémorragies dans les adénomes fœtaux ; mais il nous semble avoir surpris dans certains tissus hyalins des signes qui nous font ranger parmis les goîtres à type fœtal le goître myxomateux de Wœlfler.

En effet celui-ci reconnait bien que le goître myxomateux caractérisé, précisément pour lui par une substance hyaline fondamentale très vasculaire, quelquefois fibreuse ou même calcifiée au sein de laquelle évoluent des tubes en des amas de cellules glandulaires, rappelant la disposition embryonnaire. Il dit lui-même que dans les deux variétés qu'il distingue : folliculaire et tubulaire on

retrouve tous les caractères de la thyroïde embryonnaire. Dans la première classe on trouve des amas de cellules aboutissant à former des follicules, mais des follicules qui ne sont point normaux et ne sécrètent pas de matière colloïde (ce qui est un caractère embryonnaire); dans la seconde les cordons de cellules glandulaires se transforment en tubes analogues à ceux de la période embryonnaire.

Pourquoi Wœlfler veut-il faire de ces tumeurs une transformation de l'adénome gélatineux (type adulte); probablement à cause de leur vascularisation riche: nous avons cependant trouvé dans tous les cas d'adénome myxomateux une vascularisation nettement embryonnaire; sauf pour un cas que nous décrirons à part et pour lequel en raison de cette exception nous sommes obligés d'admettre cette subdivision de Wœlfler.

Mais en présence d'un adénome myxomateux, si on relit les descriptions qu'a donnés Wœlfler de l'adénome fœtal, on se demande si ce ne sont pas les adénomes fœtaux où le tissu muqueux s'est développé dans l'intervalle des tubes ou follicules grâce à ces hémorrhagies interstitielles que nous avons observées au sein de ce tissu myxomateux. L'aspect embryonnaire des follicules est en somme pour nous une réalité et non pas, comme le pense Wœlfler, le résultat d'une atrophie cellulaire secondaire.

Aussi avons-nous réuni toutes nos observations d'adénomes fœtaux et myxomateux dans la même série.

Adénomes fœtaux

(*Cretin, novembre 1892*)

Le goître est constitué par une suite de lobules dans lesquels l'élément thyroïdien est représenté par une série de cordons anastomosés les uns avec les autres et, présentant latéralement de nombreux diverticules en forme de bourgeons ; un de ces lobules est séparé des voisins par une cloison conjonctive plus épaisse et présente à son centre une artériole de volume assez considérable d'où partent des ramifications capillaires qui irriguent chaque territoire. — Ces cordons thyroïdiens sont en certains points des cordons pleins ; en d'autres, au contraire, il existe une lumière leur donnant absolument l'aspect d'un tube glandulaire. Mais de distance en distance le tube se dilate en ampoule, ce qui lui donne un aspect moniliforme ; au niveau de cette ampoule, la substance colloïde est plus abondante et refoule à sa périphérie les éléments épithéliaux qui semblent alors leur former un revêtement continu. On a par là en somme la clef de la formation des follicules ; ce sont tous des follicules en miniature, car jamais aucun d'eux n'a atteint une grande taille.

Le tissu coujonctif interstitiel est également réparti dans toute la masse ; par place il est infiltré de quelques éléments embryonnaires de nature conjonctive : les vaisseaux sanguins qù'il contient sont sans paroi propre,

constitués uniquement par un endothélium. Leur calibre est à peu près régulier, on ne trouve point de dilatation marquée ; en somme, ce goître représente assez bien une série de glandes thyroïdes fœtales agglomérées.

La direction des vaisseaux est difficile à déterminer en l'absence d'injections, mais ils apparaissent presque tous en section transversale, ce qui indiquerait leur direction parallèle.

Goître intéracineux, mais se rapportant au type fœtal 22 décembre 1892. Coupé le 13 février 1893.

Dans cette coupe on peut décrire deux parties distinctes :

1° Une portion de la coupe présente des follicules de

tailles diverses : follicules remplis par des masses de substance colloïde et séparés les uns des autres par un tissu conjonctif assez épais. On trouve dans ce tissu des amas cellulaires plus petits, qui sont vraisemblablement des follicules en voie de formation. Les vaisseaux sanguins apparaissent sous forme de grandes lacunes et ne présentent aucun dispositif régulier par rapport aux follicules.

Cette première portion du corps thyroïde est séparé de la suivante par une cloison conjonctive épaisse.

2° Dans cette seconde partie de la coupe les follicules atteignent parfois un volume considérable : ils sont tous pressés les uns contre les autres et leurs cloisons s'amincissent considérablement. Dans l'intervalle de ces grands follicules il en existe de plus petits qui arrivent quelquefois à se déverser dans les premiers par résorption de la paroi. On assiste ainsi à la formation de follicules géants et on trouve du reste la trace de leur mode de formation (car ils n'ont pas une disposition régulièrement circulaire) dans la présence d'éperons qui sont le reste de kystes déversés à leur intérieur. Dans certains points la paroi des follicules est plus épaisse, elle est formée alors par un amas de cellules polygonales tassées les unes contre les autres. La présence de la disposition de ces cellules de nature épithéliale pourrait faire penser à la transformation des cloisons de tissu conjonctif en tissu d'adénome, décrite par Woelfler (fig. 15 de son mémoire des *Archives de Langenbeck* 1883). Mais cette apparence nous paraît une illusion due à la section tangentielle du fond d'un follicule de ces masses épithéliales qui représentent le revêtement normal du follicule. On se rend bien

compte de ce fait sur une coupe un peu épaisse ; car en faisant varier lentement la vis micrométrique on aperçoit successivement la coupe optique de la paroi et au-dessous et se confondant avec elle ce revêtement épithélial qui se contourne en cul-de-sac.

Les vaisseaux sanguins sont très réduits, étouffés par suite de l'amincissement des cloisons.

D.) Goître opéré le 7 mars 1893. — Coupé le 10 mars.

Il s'agit d'un adénome myxomateux tubulaire. On constate une hypertrophie considérable de la trame conjonctive qui prend le type myxomateux. — Les follicules glandulaires sont peu nombreux et apparaissent comme de grêles cordons avec une lumière très réduite, oblitérée même. Ces tubes épithéliaux ont été étouffés ; quelques-uns ont subi une dilatation kystique, mais aucun ne présente à son intérieur de masse colloïde. Au sein de ce tissu myxomateux existent des foeyrs hémorrhagiques souvent très étendus.

Les vaisseaux ont un aspect lacunaire, sans paroi propre, ce qui explique la facilité des hémorrhagies. Certains points de la préparation sont très vascularisés.

Goître opéré le 20 décembre 1892. Coupé le 4 mai 1893.

Il s'agit d'un adénome fœtal constitué par une série de cylindres cellulaires pleins, tassés les uns contre les autres dont la nature thyroïdienne serait difficile à déterminer si l'on ne voyait, en des points voisins, quelques-

uns de ces tubes avec une lumière, présentant dans son intérieur une substance rappelant la substance colloïde : toutefois cette dernière n'est qu'à l'état d'ébauche et cette forme d'adénome doit être classée parmi les plus embryonnaires : la trame conjonctive autour des tubes épithéliaux pleins est très réduite; aux endroits où ces cylindres épithéliaux commencent à être creusés d'une lumière elle apparaît en grande abondance sous forme de tissu fibreux assez riche en éléments cellulaires.

Quant aux vaisseaux sanguins très nombreux dans l'intervalle des tubes, ce sont des capillaires uniquement composés d'un revêtement endothélial, pour la plupart vides de sang et aplatis, ce qui en rend l'étude assez difficile. Dans le tissu de ce goître, assez dense, on ne trouve que de très rares points hémorrhagiques; cependant quelques nodosités de tissu fibreux présentent des granulations pigmentaires qui témoignent d'une ancienne hémorrhagie interstitielle.

Goître Sainte-Anne, opéré le 30 avril 1892

Cette tumeur doit être rangée dans le type adénome fœtal, si l'on se base sur la disposition des masses épithéliales et des vaisseaux sanguins.

Le tissu thyroïdien est en effet formé par des tubes pour la plupart remplis de cellules ayant par conséquent l'appparence de boyaux pleins tassés les uns contre les autres, d'une façon assez serrée; ça et là quelques-uns des tubes présentent une lumière avec un petit globe col-

loïde. — De distance en distance ces tubes se trouvent dissociés par des foyers hémorrhagiques dont, les uns, récents, sont formés par des nappes de globules sanguins et les autres, plus anciens, ont subi la transformation hyaline avec tendance à l'élaboration d'un tissu muqueux. Au sein de ce tissu de consistance molle les tubes ont acquis un plus grand développement, se sont dilatés en vésicules renfermant des globes colloïdes plus volumineux. — L'origine hémorrhagique de ces nappes du tissu interstitiel néoformé est indiqué par la présence de nombreuses granulations pigmentaires.

Les vaisseaux sanguins, sauf les grosses artérioles, sont des capillaires énormément dilatées, constituées simplement par une paroi endothéliale.

Goître. Femme de 40 ans, mars 1891. Diagnostic histologique : Adénome, type myxo-fœtal.

L'élément thyroïdien est représenté sur la plupart des points par des masses épithéliales soit pleines, soit présentant une cavité très réduite ; de distance en distance on trouve bien quelques follicules plus vastes, mais leur contenu n'a pas encore atteint tous les caractères de la substance colloïde ; elles sont remplies par une masse plus ou moins grenue et même un grand nombre des plus gros doivent leur dilatation à une hémorrhagie intra-folliculaire : ils sont remplis par un réticulum fibrineux enserrant des globules sanguins.

Le tissu conjonctif interstitiel est lui-même le siège de nombreux points hémorrhagiques dont l'évolution vers le type muqueux est des plus nets. Souvent ces nappes de tissu muqueux occupent de larges surfaces et peuvent servir à caractériser cette forme de goître ; nous avons en effet à faire à un goître myxomateux. — Nous pensons que les follicules d'aspect embryonnaire le sont réellement et ne doivent pas être considérés comme des follicules atrophiés (opinion de Wœlfler).

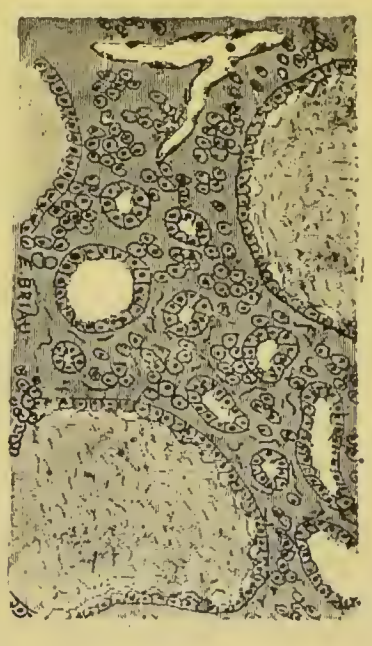

Au sein du tissu conjonctif muqueux les vaisseaux sanguins sont représentés en majorité par des capillaires qui sont constitués par un revêtement endothélial ; structure simple, dont la délicatesse explique la facilité de production des hémorrhagies.

FORME ADULTE. — ADÉNOME OU GOÎTRE GÉLATINEUX, COLLOÏDE

Cette forme qui est de beaucoup la plus commune des goîtres, consiste au point de vue macroscopique en une tumeur plus ou moins bosselée, de volume très variable puisque c'est dans cette forme que l'on observe les hypertrophies les plus énormes ; molle ou résistante présentant souvent de véritables points fluctuants. — Ce goître se compose essentiellement de vésicules glandulaires contenant des quantités variables de matière colloïde par elles secrétée.

Voici quelle est la signification morphologique de ces vésicules : et d'abord pour Wœlfler, contrairement à l'opinion de Rokitansky ce ne sont point des masses cellulaires formant normalement les follicules qui par hypersécrétion ou par dégénérescence ont produit la cavité kystique. Ces vésicules de nouvelle formation avoisinent immédiatement les vésicules normales et elles dérivent pour le chirurgien allemand des cellules intéracineuses déjà décrites. — Ces cellules embryonnaires en proliférant se diffusent et s'insinuent entre les vésicules normales et peuvent même pénétrer dans leur cavité ; ce qui donne lieu à des bourgeonnements extrafolliculaires dont l'aspect rappelle celui du carcinome.

Wœlfler distingue deux grandes classes d'adénomes gélatineux.

Dans une première forme *l'adénome intéracineux* qui est la plus fréquente, on trouve à la coupe de ces goîtres soit des amas de cellules, soit des vésicules plus ou moins volumineuses et remplies à leur intérieur de substance colloïde ; mais ces vésicules, dans ce cas, distendraient les travées intéracineuses sans les rompre ; dans d'autres cas des cellules de nouvelle formation, ou plutôt nouvellement développées se substituent en partie ou en totalité au tissu intéracineux, au tissu conjonctif périvésiculaire et même à l'épithélium qui limite les vésicules ; il se forme alors soit des productions fongueuses, bourgeonnantes accolées à la paroi des vésicules qu'elles pénètrent parfois, soit un tissu intéracineux entièrement composé de cellules néoformées. Les vaisseaux d'abord sans paroi propre, prennent le type parallèle sans anastomose, lorsque apparaît la formation vésiculaire.

Dans une seconde forme : *cysto-adénome* ou *adénome kystique* les vésicules produisent de la matière colloïde en très grande abondance, et celle-ci déterminant une pression centripète, comprimant les vaisseaux sans anastomose et parallèles des travées interacineuses ; ces vaisseaux s'oblitèrent et le territoire des cellules qu'ils irriguent s'atrophie.

Un caractère anatomique intéressant des cavités kystiques est la production, à leur intérieur, de végétations : végétations éxogènes ou interacineuses, lorsqu'elles ont pour point de départ le développement des cellules du tissu interacineux, et végétations endogènes ou intra-acineuses, lorsqu'il s'agit d'une prolifération de l'épithélium de la vésicule elle-même.

Ces végétations endogènes sont de véritables papillomes,

et, bien que développées aux dépens de l'épithélium de la vésicule, elles reçoivent de la zone interacineuse sous-jacente des vaisseaux supportés par une sorte de charpente fibreuse ; en raison de cette vascularisation interne, elles peuvent facilement donner naissance à des hémorrhagies (kystes hémorrhagiques).

Quant aux végétations exogènes, elles peuvent devenir elles-mêmes le siège d'un adénome interacineux qui peut se multiplier et proliférer ainsi dans la cavité kystique.

Ces diverses végétations peuvent arriver en parcourant le kyste en différents sens, à former de véritables trabécules et à transformer par conséquent un goître gélatineux mou, en un goître solide.

Pour nous, nous simplifierons la description de Wœlfler et nous dirons; tout en admettant la réalité des faits signalés plus haut et que nous avons observés dans nos préparations ; que la description des goîtres colloïdes peut être ramenée à trois types qui ne sont d'ailleurs peut-être que les moments de l'évolution d'un kyste à vaste cavité.

1° L'hyperthrophie a porté en même temps sur tous les follicules notre préparation k par exemple) il semble que tous ceux-ci aient été frappés d'hypertrophie en même temps d'où un aspect particulièrement régulier de la préparation, d'autant que les cloisons intervésiculaires elles-mêmes participent à cette régularité.

2° Dans un deuxième type qui est l'autre type extrême : nous trouvons un kyste volumineux qui par pression a refoulé à la périphérie toutes les vésicules dont plusieurs s'ouvrent à son intérieur : c'est le type de nos préparations de cysto-adénome.

3° Enfin un type moyen intermédiaire où des vésicules

colloïdes de moyen volume assemblées par masses de 3, 4, 5, repoussent, compriment autour d'elles des vésicules plus petites.

Mais il est probable qu'il ne s'agit là, en somme, souvent que de stades du développement d'un gros kyste et n'oublions pas en outre qu'on peut trouver dans les goîtres surtout kystiques à côté de points de la tumeur présentant un type nettement déterminé d'autres points à type inverse non moins caractéristique.

Goître charnu. 2 Sainte-Anne. 29 avril 1892.

Difficile à classer, on peut en faire cependant un *adénome gélatineux;* mais il se distingue par ce fait qu'il est formé d'une série de follicules sensiblement égaux ; ils donnent l'apparence d'un damier formé de losanges à peu près réguliers ; c'est une disposition polygonale par pression réciproque ne laissant dans les intervalles des follicules que de minces cloisons, elles aussi très régulières et à peu près égales comme épaisseur.

Ce qui frappe en somme, c'est une assez grande régularité généralisée à l'ensemble de la préparation. En quelques points, à la vérité, quelques follicules se sont ouverts les uns dans les autres, mais jamais on ne voit de véritables kystes volumineux. Il semblerait donc que la dilatation des follicules par l'amas colloïde se soit fait sur tous les points en même temps, de sorte qu'aucun n'ait pris un développement exagéré.

Il n'est pas possible d'ailleurs de retrouver dans l'intervalle de ces follicules les tubes épithéliaux pleins qui représentent le premier stade de la formation folliculaire ; dispositif qui est cependant réalisé dans presque les goîtres colloïdes du type commun.

Enorme goître charnu. 13 Sainte-Anne, novembre 1892. Adénome gélatineux.

Sur les coupes on a un aspect lobulé des plus nets : de distance en distance une cloison conjonctive assez épaisse sépare des amas de follicules pour la plupart énormes et remplis d'une masse colloïde. Ces amas étouffent dans leur intervalle le stroma conjonctif; la paroi n'étant plus réduite pour ainsi dire qu'à deux revêtements épithéliaux adossés. Les plus gros kystes occupent généralement le centre de ces masses lobulées, la périphérie étant remplie par des follicules plus petits qui vraisemblablement doivent se dilater ultérieurement et se déverser dans les premiers. L'accroissement se fait donc probablement par la périphérie de chacune de ces masses lobulaires. Tous ces lobules ne sont pas également hypertrophiés et on peut saisir tous les intermédiaires entre le lobule thyroïdien normal et les lobules hypertrophiés.

Cysto-Adénome

Formé par une série de follicules pour la plupart de grande taille, pressés les uns contre les autres et étouffant

dans leur intervalle le tissu interstitiel. Ces follicules sont remplis d'une matière colloïde abondante et en certains points un ou deux d'entre eux ont atteint une taille plus considérable et forment de véritables kystes.

Opéré le 23 décembre 1892. Coupé le 4 mai 1893

Il s'agit d'un cysto-adénome formé par des lobules dans lesquels on trouve au centre un follicule géant ayant repoussé autour de lui toute une série de follicules plus petits remplis de matière colloïde. L'épithélium des follicules comme dans tous les cas similaires est très aplati et a un aspect endothélial.

Le tissu conjonctif qui sépare ces lobules n'offre aucune modification notable : les vaisseaux sanguins semblent légèrement atrophiés par suite de la compression exercée par ces follicules énormément dilatés.

Goître hématique, 22 novembre 1892

Entre deux masses de tissu conjonctif fibreux qui doivent représenter la paroi d'une cavité kystique, il existe un foyer hémorrhagique considérable. Ce foyer est reconnaissable à un coagulum fébrineux des plus élégants enserrant dans ses mailles des globules sanguins.

Au sein de ce foyer hémorrhagique il existe une série de cellules plus volumineuses, par places disposées en

amas qui peuvent faire supposer que l'hémorrhagie n'a pas été seulement interstitielle, mais s'est produite dans l'intérieur des follicules, dont les parois ont été rompues et disloquées.

Cette dernière disposition est plus nette sur une préparation de la même pièce.

22 novembre 1892

Il s'agit d'une paroi de kyste hématique formé par une épaisse bande de tissu conjonctif fibreux où les éléments fibreux sont renforcés par de nombreuses fibres élastiques. Au sein de cette bande de tissu conjonctif, on peut retrouver ça et là quelques masses colloïdes excessivement petites qui peuvent seules témoigner de l'origine de la formation. Rien, en effet, dans le reste de la préparation ne permettrait de dire que cette paroi fibreuse provient d'un corps thyroïde. Sur une des faces, on trouve un coagulum sanguin s'infiltrant même dans les parties superficielles des couches de ce tissu conjonctif. Il n'est plus trace de l'épithélium folliculaire.

Goître folliculaire — homme de 50 ans, novembre 91 : *diagnostic histologique. — Goître à type adulte, forme colloïde* (forme difficile à classer).

Ce goître est limité à sa périphérie par une coque fibreuse, épaisse, présentant même des points de calcifi-

cation et de laquelle partent des cloisons qui lobulent grossièremeht la tumeur. Ces lobules sont constitués à leur centre par une série de cavités folliculaires remplies de masse colloïde refoulant à la périphérie et les aplatissant des follicules plus petits. La paroi de ces follicules géants, quoique mince, renferme souvent des cordons épithéliaux pleins, qui peuvent être le point de départ de follicules nouveaux bourgeonnant dans l'intérieur des premières. Cette disposition donne à la coupe un aspect embrouillé dont la compréhension est assez difficile. Les follicules refoulés à la périphérie sont revenus presque tous à l'état de masses épithéliales pleines; il y a lieu de se demander si ce sont des formations simplement atrophiées ou des bourgeons détachés de la période embryonnaire. Le tissu conjonctif n'a rien de spécial. Les vaisseaux sanguins au niveau des bourgeons intra-folliculaires sont assez nombreux, tandis qu'ils paraissent oblitérés là où les parois des follicules géants sont réduits à l'état de minces cloisons fibreuses.

Ce goître difficile à classer répondrait assez bien à ce que Wœlfler appelle la transformation adénomateuse de la paroi folliculaire.

VASCULARISATION DES GOITRES

L'étude des vaisseaux des goîtres a une certaine importance : ces vaisseaux constituent en effet un des éléments diagnostic de la nature embryonnaire d'un adénome.

Avec Wœlfler nous admettrons, ainsi que nous l'avons déjà dit, que l'adénome ayant conservé le type fœtal présente la vascularisation du type embryonnaire c'est à-dire la forme lacunaire, reticulée des capillaires, ceux-ci n'ayant pas de paroi propre et étant constitués simplement comme nous l'avons souvent indiqué dans nos examens microscopiques, par un endothélium. Au contraire l'adénome ayant évolué vers le type adulte présente une ordination parallèle de troncs vasculaires plus forts quoique plus rétrécis.

Wœlfler, pour éclaircir la question, avait nomenclaturé ainsi qu'il suit les vaisseaux thyroïdiens : chaque petite masse glandulaire est pourvue d'un ou deux troncs vasculaires volumineux qui constituent les vaisseaux *principaux* dont la coupe donne les *points nodaux*. Les branches qui prolongent ces troncs ou qui vont parallélement à eux sont les *méridiennes* : il appelle *équatoriales* celles qui s'en éloignent plus ou moins à angle droit.

Au type embryonnaire de l'adénome fœtal (1) correspondent des points nodaux de forme ampullaire coincidant avec un développement très considérable d'une vascularisation centripète, présentant une ectasie énorme des capillaires très nombreux et très enchevêtrés qui la composent : ces vaissaux sont d'ailleurs sans paroi propre. Dans une des figures du mémoire de Wœlfler de 83. sont représentés des boyaux volumineux, injectés au bleu de Prusse. Ils couvrent entièrement la préparation et présentent par place de volumineuses dilatations ampul-

(1) Rappelons que les adénomes type fœtal et adulte sont parfois mélangés dans la même goitre, d'où la possibilité de vascularisations embryonnaire (lacunaire) et adulte (radial parallèle) mélangées.

laires ; c'est un chevelu épais et sans ordre, avec de considérables variations de calibre qui masquent les éléments de la glande thyroïde : et cependant Wœlfler dit avoir, pour rendre la figure plus claire, diminué de moitié le nombre des vaisseaux existant dans cet adénome fœtal !

Dans nos examens microscopiques nous avons constamment trouvé dans les tumeurs que nous diagnostiquions histologiquement adénomes fœtaux cette vascularisation embryonnaire : les vaisseaux avaient le caractère de capillaires sans paroi propre, ils étaient représentés seulement par un endothélium.

La vascularisation du type adulte (adénomes interacineux, kystique et folliculaire de Woelfler) a une allure moins embrouillée ; les vaisseaux en effet, même organisés, de calibre sensiblement égal, beaucoup plus rétrécis que ceux de la vascularisation embryonnaire courent parallèlement les uns aux autres.

Mais cette ordination vasculaire parallèle se montre surtout sur les vieilles vésicules colloïdes : lorsqu'il y a un développement très considérable des cellules épithéliales interacineuses, développement qui dans certains cas va pour Woelfler jusqu'à la formation d'un véritable adénome interacineux, on trouve recouvrant ces amas une vascularisation lacunaire c'est-à-dire embryonnaire, qui se modifie plus ou moins.

L'agrandissement des petites vésicules colloïdes, leur confluence pour en former une volumineuse se fait par l'atrophie des cloisons et le rétrécissement des vaisseaux de ces cloisons.

On voit donc que schématiquement ce qui différencie

surtout l'adénome adulte c'est l'ordination parallèle, et radiée des vaisseaux qui irriguent les vésicules colloïdes (c'est-à-dire parvenues au type adulte); les espaces interacineux au contraire sont couverts d'une vascularisation plus abondante, plus lacunaire et plus enchevêtrée.

On voit très nettement sur certaines figures de Wœlfler le début de ce parallelisme, qui marque la démarcation de deux grandes classes.

Certains auteurs ont étudié de plus près encore l'anatomie pathologique des vaisseaux des goîtres et leur ont donné un rôle très important.

Guttknecht (*die histologie der struma, Archives de Virchow, 1885*) étudia des corps thyroïdes goîtreux extirpés par Kocher de Berne : il découvrit une dégénérescence hyaline très étendue des vaisseaux et prétendit avoir décélé la présence de masses de matière colloïde dans la lumière des vaisseaux dégénérés. Cette matière colloïde, qu'il trouva d'ailleurs aussi dans les vaisseaux à parois normales, viendrait des globules rouges du sang à la suite d'une série d'altérations de ces globules aboutissant à cette formation. Horn (Lancet, nov. 1892) fit des coupes en série pour distinguer définitivement les artères des veines, celles-ci des lymphatiques et des follicules distendus. Il prétend en effet que la différenciation de ces organes serait, sans cela, souvent difficile même impossible à établir. Dans un cas qui nous paraît répondre à l'adénome thyroïdien à type adulte, les altérations des artères les faisaient ressembler à des follicules thyroïdiens à un stade plus jeune de leur développement : mais à un fort grossissement, on reconnais-

sait que cette apparence était due à une prolifération rès marquée de leur endothélium en des points localisés ; prolifération qui arrivait, par places, à former des bourgeonnements cellulaires s'avançant dans la lumière du vaisseau intéressé. Les trois tuniques de l'artère se reconnaissaient aisément sur toute leur étendue. — La tunique moyenne particulièrement accentuée avec plusieurs couches de cellules musculaires ; la tunique interne présentant le bourgeonnement déjà décrit de cellules petites, arrondies ou légèrement polygonales, étroitement tassées et se colorant bien par le carmin aluné. Le groupe de cellules proéminentes est absolument en dedans de la tunique moyenne, dans l'intimité de la tunique interne et ne peut être due qu'à la prolifération de ses cellules endothéliales : la couche la plus interne, c'est-à-dire celle qui limite la lumière du vaisseau conserve encore le caractère endothélial de cellules allongées et aplaties ; mais elles sont plus grandes et plus distinctes que des cellules normales et forment un revêtement continu au bourgeon saillant. — L'effet de ce bourgeon est évidemment d'étrangler considérablement la lumière du vaisseau à son niveau, et de le réduire à une fente étroite.

Dans quatre autres cas analogues, Horn a rencontré les mêmes lésions, et il insiste sur ces bourgeonnements intra-vasculaires : mais il ajoute que la réduction quelquefois considérable de la lumière du vaisseau ne va jamais jusqu'à son occlusion complète et que sa perméabilité a été constamment démontrée par la présence de globules rouges de nombre et d'aspect normaux en aval et en amont du rétrécissement.

Sans les coupes en série on différencierait difficilement ces vaisseaux des follicules normaux, malgré leur plus intense coloration.

Dans d'autres cas Horn a vu cette expansion endothéliale se faire, non à l'intérieur du vaisseau, mais en dehors, dans la tunique musculaire; elle peut aussi se constituer sous la forme d'un manchon entourant la circonférence de la lumière. Il n'a jamais trouvé de traces de pédiculisation de ces diverses formes de prolifération endothéliale : il est donc probable que le détachement en masse des noyaux ne peut se produire, mais Horn admet la possibilité de l'entraînement individuel des cellules dans le courant sanguin; il croit avoir retrouvé dans la lumière des artères, quelques-unes de ces cellules plus grosses et plus régulières que les leucocytes.

Horn a également observé dans quelques cas dans la lumière de ces vaisseaux envahis par des bourgeonnements de véritables amas colloïdes; il lui semblerait donc que ces artères altérées possèdent en commun avec les vrais follicules thyroïdiens la propriété de produire la matière colloïde.

Quant à la fréquence des lésions endothéliales de la tunique interne des artères, Horn les a trouvées constamment dans les vaisseaux de petit calibre et plutôt au point de convergence des collatérales et à leur intérieur.

Il n'a rien trouvé de semblable dans les veines des goîtres.

Pour notre part nons n'avons pas eu le temps de contrôler l'opinion de Horn que nous citons à titre simplement documentaire.

ADDENDUM

Au point de vue de leur structure et par cela même des opérations : *strumectomie, thyroïdectromie partielle, exothyropexie*, dont ils peuvent être justiciables, les goîtres se divisent en deux grandes catégories (Poncet).

1° Les *goîtres encapsulés* (que le contenu des kystes soit solide ou liquide, peu importe, ils réclament l'énucléation intra-glandulaire).

2° Les *goîtres non-encapsulés* appelés encore *goîtres charnus parenchymateux* et qui relèvent comme traitement de la thyrodectomie partielle ou de l'exothyropexie.

La première variété de goîtres est, d'après la statistique de M. Poncet, notablement plus commune dans la région lyonnaise. Dans sa thèse (Lyon 92) qui contient vingt-quatre observations inédites d'énucléation intra-glandulaire L. de Prelles donne la proportion de quatre goîtres encapsulés sur cinq. Cette proportion paraît bien répondre à la réalité des faits.

D'après une nouvelle statistique du service de M. Poncet, portant depuis la thèse de L. de Prelles sur vingt-huit nouvelles opérations sanglantes de goître, nous trouvons vingt strumectomies; trois thyroïdectomies partielles et cinq exothyropexies dont deux pour goîtres non-encapsulés qui avant cette dernière opération n'auraient pu être enlevés que par une thyroïdectomie.

On soupçonnera, d'après M. Poncet, un goître encapsulé lorsque le goître sera constitué par des noyaux de forme arrondie faisant plus ou moins saillie à la manière de véritables tumeurs. Dans les cas simples avec un ou plusieurs

kystes, le diagnostic ne présentera généralement pas de difficultés ; mais dans beaucoup de cas on ne sera fixé sur la variété du goître que lorsqu'on sera directement arrivé sur le tissu thyroïdien ; parfois même il sera nccessaire d'inciser le goître pour être fixé sur l'existence ou non d'un encapsulement.

L'apparition plus ou moins rapide des troubles fonctionnels constitue un élément de diagnostic : c'est ainsi qu'ils sont plus précoces dans les goîtres non encapsulés ou parenchymateux. Dès les premières semaines, dès les premiers mois ils provoquent souvent de la dyspnée, des accès de suffocation etc., etc.

ATROPHIE SPONTANÉE DES GOÎTRES APRÈS LES INTERVENTIONS CHIRURGICALES

Un fait intéressant dans l'histoire de la thérapeutique des goîtres est celui-ci : après certaines opérations ayant eu pour résultat de modifier le tissu de la glande on voit parfois des lobes thyroïdiens hypertrophiés, non cependant atteints par l'intervention, diminuer de volume et revenir à leur état normal.

C'est ainsi par exemple qu'un goître d'un lobe latéral peut s'atrophier après la destruction ou simplement l'incision de l'isthme ou de l'autre lobe latéral.

Notre maître le professeur Ollier a plusieurs fois insisté sur ce point dans des discussions à la Société nationale de Médecine de Lyon ; il a bien voulu nous communiquer quelques observations particulièrement probantes.

Le premier fait qui attira l'attention de notre maître sur

ce point particulier, est relatif à une goîtreuse vue pendant la période préantiseptique et à qui on avait fait des applications de pastilles de potasse. Celles-ci avaient déterminé une inflammation grave de la tumeur suivie d'une diminution sensible de son volume, amélioration qui s'accentua après une seconde application. — Après ce fait M. Ollier en observa une série d'analogues. Mais le plus probant nous a paru être celui de Catherine P... qu'il opéra en 1869 : il s'agissait d'une jeune fille chez qui un goître constricteur avait déterminé des accès de suffocation tels que l'on fut obligé de pratiquer la trachéotomie. Au cours de celle-ci on incisa l'isthme du corps thyroïde hypertrophié et très volumineux : cette incision donna une hémorrhagie inquiétante, qui céda cependant à la compression et à l'introduction de la canule (1) dans la trachée. Le fait curieux est que le goître disparut complètement à la suite de cette simple incision.

Depuis cette époque un certain nombre d'auteurs, Julius Wolff, Kœhler ont rapporté des observations où, à la suite d'énucléation intra-glandulaire ou de thyroïdectomie partielle, cette atrophie des portions thyroïdiennes restantes fut également notée.

M. Augier dans une thèse de 1892 inspirée par MM. Poncet et Jaboulay a également insisté sur ce fait en relatant deux observations inédites.

M. le professeur Ollier serait tenté d'attribuer dans ces cas un rôle pathogénique au tissu cicatriciel rétractile qui se forme dans la glande au niveau des points trau-

(1) Cette malade dont nous avons déjà parlé garda la canule deux ans.

matisés. Ce tissu de cicatrice englobant les vaisseaux nourriciers de la glande en amène l'oblitération plus ou moins complète et par suite provoque l'anémie, l'atrophie du goître restant.

Le fait clinique n'en reste pas moins, quelle que soit l'interprétation physiologique qu'on lui donne ; c'est d'ailleurs le même processus de guérison que nous aurions tendance à admettre après l'exothyropexie, la compression des vaisseaux artériels étant faite par les lèvres de la plaie et la diminution de leur apport survenant à la suite des dilatations et coagulations veineuses.

(1) C'est aussi par ce mode de l'anémie qu'agit la ligature des thyroïdiennes,

CHAPITRE IV

Goître métastatique. — Adenome malin

Il existe dans le corps thyroïde une série de tumeurs qu'il est difficile de classer tant au point de vue clinique qu'au point de vue anatomo-pathologique. Ce sont celles que Krishaber décrivait en 1883 dans son article du *Dictionnaire de Dechambre* sous le nom de « goîtres métastatiques » et que Wœlfler appelle adénomes malins.

Ces tumeurs se généralisent et tuent ordinairement comme le carcinome et le sarcome, mais au point de vue histologique elles présentent la structure d'un adénome fœtal, ou d'un cysto-adénome.

Reproduisons d'abord la très belle observation suivante que nous a communiquée notre ami Louis Dor, chef du laboratoire de la clinique chirurgicale.

OBSERVATION (1)

Une malade d'environ 50 ans entre dans le service pour une fracture du fémur à la région moyenne. Elle racontait qu'elle s'était fracturée la cuisse, simplement en descendant de son lit. La malade avait un aspect cachectique qui fit songer immédiatement à M. Léon Tripier, qu'il était en présence d'une fracture produite par un noyau de généralisation d'une tumeur maligne. Mais l'examen de l'utérus, de l'estomac, des ovaires et des principaux organes où siègent habituellement les tumeurs malignes primitives était resté négatif. On traita donc la malade, comme si elle avait une fracture simple, par l'extension continue dans la gouttière Bonnet.

Environ deux mois après, il n'y avait aucune consolidation, et la malade se cachectisait de plus en plus. Elle succomba peu de temps après.

A l'autopsie, en enlevant le fémur et en le sciant suivant l'axe longitudinal, on trouva immédiatement dans la moelle osseuse des fragments supérieur et inférieur un noyau d'apparence évidemment néoplasique ressemblant à du sarcôme, ne donnant pas de suc à la pression, et qui pouvait avoir dans sa totalité le volume et la forme d'une datte.

En même temps il existait dans le petit bassin du côté correspondant trois à quatre énormes ganglions formant une tumeur du volume d'un poing. On ne trouva pas d'autres noyaux de généralisation. Le corps ayant été réclamé (c'était la parente d'une sœur) on n'avait pu procéder à une autopsie complète. Mais le lendemain s'étant aperçu par l'examen microscopique qu'on avait affaire à une tumeur rare, paraissant répondre au goître métasta-

(1) Observation déjà publiée en partie dans la thèse d'Orcel (Lyon 1889) sous le titre de : *Cancer du corps thyroïde*

tique, on voulut procéder à une exhumation. L'autorisation ne fut pas accordée. On interrogea alors simplement la sœur, qui raconta que depuis quelques mois sa parente s'était plainte de prendre un gros cou, et même qu'elle aurait eu des douleurs au niveau de la région thyroïdienne.

Des coupes histologiques furent pratiquées dans différents laboratoires. Elles donnèrent toutes le même résultat.

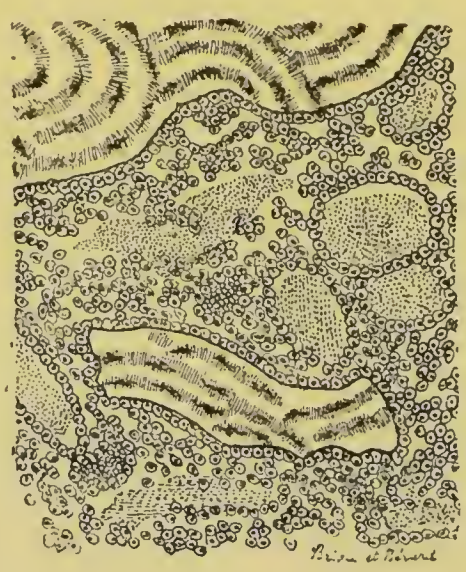

Dans les coupes pratiquées au niveau des ganglions, en prenant un endroit où le néoplasme était absolument pur, on pouvait constater qu'à un faible grossissement on avait toutes les apparences d'un goître : petites vésicules contenant un liquide d'apparence colloïde coloré en jaune orangé par le picro-carmin. Mais à un examen pratiqué avec un plus fort grossissement l'aspect était un peu plus complexe. On retrouvait bien encore de petites vésicules, mais celles-ci n'étaient nullement tapissées par un revêtement continu de petites cellules, à surface interne hémisphérique ; il y avait au contraire de grosses cellules pourvues d'un gros

noyau nucléolé dont quelques-unes se trouvant au sein même de la vésicule ; — et dans les intervalles des vésicules on pouvait voir très nettement des amas de cellules n'ayant pas de tendance à former des vésicules, et dont on ne peut mieux décrire la disposition qu'en disant qu'elles seraient comme des cellules d'alvéoles cancéreuses dont le stroma serait un tissu hyalin infiltré de substance colloïde de coloration jaune orangé, rappelant en somme le cancer du corps thyroïde.

L'aspect était absolument le même dans les coupes pratiquées au niveau du noyau de généralisation dans le fémur, sauf qu'il y avait en plus des trabécules osseuses à bords déchiquetés et rongés, non pas par un mécanisme analogue à la corrosion lacunaire de Howsip, mais bien plutôt par une désintégration moléculaire, de tous points identique à celle que l'on rencontre dans les autres cancers des os.

Il faut donc admettre que cette tumeur, d'après les idées de M. Bard, est un noyau de généralisation d'un cancer du corps thyroïde ayant reproduit la structure de la tumeur primitive. Mais à une époque où dominaient dans la pathologie les conceptions de Virchow, cette tumeur n'aurait jamais été considérée comme un cancer, et il nous paraît cependant indiscutable que cette tumeur doit rentrer dans le cadre des affections décrites sous le nom d'adénome malin, soit sous celui de goître métastatique par Krishaber.

On voit que nous avons tendance à admettre franchement la nature cancéreuse de ces métastases. C'était déjà l'opinion de Krishaber et c'est aussi celle de Wœlfler. Nous devons dire cependant que Lücke, Conheim,

Heschl ont soutenu la possibilité de métastases de l'adénome bénin du corps thyroïde; il est vrai que le malade de Heschl est venu mourir cancéreux cachectique dans le service de Wœlfler qui histologiquement fit le diagnostic de carcinome.

Wœlfler insiste d'ailleurs sur ce fait que les néoformations métastatiques consécutives à une tumeur primitive du corps thyroïde se distinguent par la simplicité de leur forme et la présence de vésicules glandulaires normales. Ce n'est en somme que l'application sur un point particulier des idées générales de notre maître M. Bard sur l'histogenèse des tumeurs et la spécificité cellulaire.

Il faut dire cependant que Wœlfler lui-même a décrit une métastase goîtreuse dans l'os frontal présentant absolument les lésions histologiques de l'adénome intéracineux. Mais le corps thyroïde lui-même ne put être examiné ; ce qui enlève une partie de sa valeur à l'observation puisque Eberth a décrit un cas d'épithélioma primitif du corps thyroïde avec noyaux secondaires dans le poumon reproduisant absolument le type histologique de la glande normale.

Il nous paraît intéressant de citer à titre documentaire un certain nombre d'observations de ces curieuses métastases avec les opinions des auteurs compétents.

Notre maître, le professeur Ollier, a observé un instituteur qui eut à la suite d'un goître kystique traité par les injections de teinture d'iode une tumeur à la fesse. L'examen microscopique ne fut pas fait; mais le diagnostic du goître bénin avait été fait par notre maître et cela nous suffit pour que nous citions ce cas comme devant rentrer dans les goîtres métastatiques.

Au 22e Congrès de la Société allemande de Chirurgie 12 au 15 avril 1893, *von Eisehberg* a fait une communication sur les métastases produites par le goître. Il prétend que ces métastases ne sont pas absolument exceptionnelles chez les individus affectés d'adénomes simples de la glande thyroïde. Ces métastases se produisent soit dans les poumons soit dans le squelette. Le plus souvent elles sont uniques et peuvent donner lieu à des erreurs de diagnostic. Ainsi chez un homme de 38 ans atteint d'un petit goître bénin depuis six ans il se développa sur le crâne une tumeur qu'un médecin chercha à enlever croyant avoir affaire à une tumeur bénigne. Une hémorrhagie abondante l'obligea à refermer la plaie et à envoyer le malade à l'hôpital. La tumeur molle s'étendait à travers la paroi crânienne jusque sur la dure-mère ; son ablation donna lieu à un abondant écoulement sanguin que l'on arrêta par le tamponnement. L'opéré guérit. L'examen microscopique démontra qu'il s'agissait d'un adénome avec des parties en voie de dégénérescence colloïde. On peut au point de vue clinique désigner cette tumeur sous le nom d'adéno-carcinome. L'opéré put reprendre son travail. Il se produisit dans la suite un petit noyau de récidive dans la plaie, mais qu'on n'enleva pas, le néoplasme paraissant rester stationnaire. Quant à la glande thyroïde, elle présentait une augmentation de volume ayant tous les caractères d'un simple adénome.

Il présente également le crâne d'un individu affecté d'un adénome de la glande thyroïde ; sur ce crâne s'étaient développés deux noyaux métastatiques de nature adénomateuse. Dans un autre cas c'était l'humérus qui était le siège d'une assez grosse tumeur développée dans

l'intérieur de l'os et simulant un sarcome. Enfin dans un quatrième cas il existait deux tumeurs métastatiques, l'une dans les poumons et l'autre dans l'humérus.

Ces métastases sont relativement bénignes et peuvent être opérées avec succès d'autant plus qu'elles n'ont pas le caractère de multiplicité des métastases carcinomateuses. On ne devra donc pas hésiter à les opérer. En outre on fera bien dans ce cas d'extirper le goître, cause de la métastase afin de prévenir de semblables complications.

Kraske a opéré une femme de 30 ans pour une tumeur du crâne ; elle avait en outre un goître de petit volume. L'extirpation de la tumeur crânienne donna lieu à une abondante hémorrhagie. Il dut reséquer une portion de l'os frontal et de la dure-mère à laquelle la tumeur était adhérente. L'opération a été faite il y a trois ans — et il n'y a pas eu de récidive. — Quant au goître il est de petit volume et ne gêne pas l'opérée de sorte que Kraske n'a pas insisté pour son ablation. La tumeur du crâne s'était développée assez rapidement pour faire supposer une tumeur maligne et cependant à l'examen microscopique il s'agissait d'une métastase adénomateuse de la glande thyroïde.

Riedel a vu opérer à Gœttingue un individu affecté d'une tumeur d'apparence sarcomateuse du maxillaire inférieur. A l'examen microscopique de la tumeur qui avait débuté dans l'os lui-même, on reconnut qu'il s'agissait d'un simple adénome. — Dix ans après, il apprit que ce malade était mort, huit ans après l'opération sans récidive. Depuis lors, il a opéré un cas absolument semblable d'adénome métastatique du maxillaire inférieur. Au point de vue histologique, il s'agissait d'une adénome

avec des foyers de dégénérescence colloïde. Il est donc d'avis que la désignation d'adéno-carcinome est fausse et doit être rejetée.

Von Eiselberg a adopté cette désignation au point de vue clinique seulement, dans le but de faire ressortir ce caractère de malignité qui manque dans les adénomes en général. Par contre, au point de vue histologique, il reconnaît qu'il s'agit de métastases purement adénomateuses.

Gussenbauer a observé une métastase adénomateuse chez une femme affectée d'un goître bénin et assez volumineux. La maladie avait débuté par des douleurs dans les membres inférieurs simulant une sciatique double. — Après avoir subi sans succès un grand nombre de traitements, la malade chez laquelle s'était développée une cypho-scoliose fut considérée finalement par un médecin comme atteinte du mal de Pott, diagnostic que semblait confirmer le développement d'une tumeur molle paraissant fluctuante. Une incision pratiquée dans le soi-disant abcès fit reconnaître l'erreur et la malade fut envoyée à l'Hôpital. Outre le goître, elle avait une tumeur occupant les trois dernières vertèbres dorsales. Elle était paraplégique probablement par compression de la moelle par le néoplasme. — On tenta l'extirpation de la tumeur. — Forte hémorrhagie qui ne put être arrêtée que par le tamponnement. — La tumeur avait eu pour point de départ la partie latérale des corps vertébraux et s'était étendue dans le canal médullaire — refoulant et comprimant la moelle. — L'opérée a survécu ; mais la paraplégie est restée sans changement. D'ailleurs, elle vit encore ; mais avec une récidive au niveau de la cicatrice. — L'examen

histologique a montré qu'il s'agissait d'une métastase adénomateuse du goître.

En juin 1893, à la Société des Médecins de Vienne, le Dr Ewald a présenté deux femmes atteintes de métastases thyroïdiennes. L'une d'elles, âgée de 40 ans, offrait une tumeur à l'angle de l'omoplate, la deuxième, âgée de 26 ans, portait une tumeur de la grosseur d'une noix au niveau de l'arcade zygomatique. L'examen histologique permit de reconnaître dans les deux cas l'existence du tissu thyroïdien fœtal.

Personnellement nous aurions tendance à conclure de ces faits que cliniquement et anatamo-pathologiquement le goître métastatique est une tumeur maligne. — Evidemment ce goître peut évoluer lentement et paraître à un chirurgien qui ne suit pas le malade essentiellement bénin : mais les métastases récidivent, se généralisent et tôt ou tard les malades se cachectisant deviennent de vrais cancéreux. Microscopiquement on reconnaîtra ordinairement dans ces goîtres les caractères des épithélioma.

Un fait qui a dû induire en erreur un certain nombre d'observateurs est la fréquence d'un goître antérieur chez les cancéreux thyroïdiens : il est difficile dans ces cas de dire quand commence le néoplasme malin.

CHAPITRE V

Microbiologie des Goîtres

Les théories infectieuses du goître ne sont pas chose nouvelle, et nombreux sont les auteurs qui décrivirent dans les eaux goîtrigènes des organismes petits et grands.

Depuis la perfection de la technique bactéoroliogique ont paru des séries de travaux plus scientifiques. — (Carle et Lustig, Giorni di R. Academia di méd. di Torino, août 1890), — puis surtout Kümmer et Tavel ont écrit la bactériologie du corps thyroïde. — Les premiers ont vu constamment dans l'eau des pays à goître au milieu de bactéries nombreuses un bacille spécial : mais ils ne l'ont point inoculé.

Kümmer et Tavel (1891) ont surtout étudié les inflammations des goîtres et dans le pus des strumites ils ont décelé la présence de staphylococques, streptocoques puerpéraux, bacilles typhiques.

M. Jaboulay, en 1891, ensemença successivement

avec des fragments de goître des tubes de bouillon et obtint des cultures de staphylocoque. C'était la démonstration expérimentale d'une conception théorique qu'il avait depuis longtemps. Cette conception théorique que certains goitres étaient le résultat d'une *lésion infectieuse chronique* s'appuyait sur deux ordres de faits — des faits cliniques et des faits anatomiques.

En clinique, MM. Poncet et Jaboulay avaient souvent observé l'allure plus rapide que prenaient les goîtres après une maladie aigüe infectieuse, ils avaient vu des gonflements de la thyroïde survenus après une fièvre typhoïde, un accouchement (infecté) persister à l'état de goître.

Quelques observations sont particulièrement concluantes : nous avons, alors que nous étions interne de porte à l'Hôtel-Dieu de Lyon, montré à M. Jaboulay un malade d'une quarantaine d'années chez qui un goître (et non une thyroïdite) avait lentement évolué à la suite d'une furonculose chronique et tenace de la nuque et du cou.

M. Jaboulay a vu chez un jardinier de 50 ans, un gonflement de la thyroïde survenir à la suite de l'influenza et persister à l'état de goître six mois après l'infection.

Enfin, une femme de la salle Saint-Paul portait un goître qui triplait de volume à la suite d'angines répétées (et cela sans rougeur ni inflammation).

Un argument aussi en faveur de la nature infectieuse du goître : ce sont les excellents résultats obtenus par les injections antiseptiques diverses dans le corps thyroïde, alcool, teinture d'iode, etc. Boéchat de Fribourg (*Correspondenz blatt für schweiz aerzte*, 1880) a employé les

injections d'éther iodoformé avec succes : avant lui Novastcheck (*Wiener medicinische Presse*, 1878) en avait déjà tiré de bons résultats ; Dury *Annales soc. med. chirurg, de Liège* 1892) a observé des guérisons fréquentes grâce a ce même traitement.

M. Jaboulay s'appuie en outre, pour étayer son opinion, sur des faits anatomiques tels que la réunion possible du corps thyroïde avec la cavité buccale par la persistance du canal de Bochdalek, du tractus thyréo-glosse de His ; d'ailleurs cette persistance est normale chez l'embryon et si l'on tient compte de l'opinion de Woelfler qui donne une origine embryonnaire au développement de l'adénome on peut se demander si l'on ne peut pas admettre un microbisme latent comme l'auteur allemand une néoplasie latente. Des colonies microbiennes peuvent aussi bien sommeiller que des amas de cellules épithéliales et leur réveil peut mieux s'expliquer que celui de ces cellules ; d'autant que des deux phénomènes l'un n'empêche pas l'autre et qu'au contraire M. Jaboulay admettrait volontiers que l'un fût la cause de l'autre.

C'est par la *persistance* de la perméabilité que peut s'expliquer le transport au corps thyroïde, directement des microbes buccaux, sans compter que ceux-ci peuvent arriver à cet organe par la voie indirecte des vaisseaux principalement lymphatiques.

Quoiqu'il en soit M. Jaboulay après ses premières cultures concluantes voulut bien nous engager à les continuer : ce que nous avons fait soit dans le laboratoire de M. le professeur Arloing à la Faculté de médecine, soit dans celui de la clinique chirurgicale de M. le professeur Poncet.

Voici de quelle façon nous avons procédé et quelle est la série des précautions qui ont été prises : et d'abord toutes les tumeurs enlevées l'ont été par M. le professeur Poncet et M. Jaboulay à l'Hôtel-Dieu soit dans le service du chirurgien-major, soit à la clinique chirurgicale.

Aussitôt un goître enlevé il était immédiatement enveloppé de gaze aseptique et porté au laboratoire de la clinique chirurgicale de M. le professeur Poncet. C'est là que tous les ensemencements ont été faits, soit par mon ami Louis Dor, chef du laboratoire, soit par moi sous sa direction.

Les goîtres étant maintenus dans une enveloppe aseptique, nous appliquions sur un point de sa surface une lame métallique plate, portée au rouge sombre ; puis de la surface, ainsi vigoureusement cautérisée, nous détachions une première tranche à l'aide de pinces et de ciseaux préalablement flambés et c'est sous cette première tranche que nous allions chercher le fragment à ensemencer : nous avions en effet bien vite reconnu que les liquides contenus à l'intérieur des kystes séreux ou hématiques, que le suc thyroïdien lui-même ne donnaient que très rarement des cultures. Les fragments qui, dans les quinze goîtres que nous avons examinés, nous ont donné les plus fertiles ensemencements sont ceux où il existait macroscopiquement non pas des lésions d'inflammation proprement dite, mais une lésion du tissu thyroïdien manifestement avancée. C'était les points blanc-grisâtres de la tumeur ayant presque une apparence de nécrose.

Nous ensemencions successivement ces petits fragments sur les divers milieux de culture généralement utilisés en bactériologie, avec toutes les précautions

aseptiques requises. Disons de suite que ces milieux de culture étaient ordinairement (deux fois sur trois) et assez rapidement fertilisés; que ces premières cultures reprises sur d'autres milieux les fertilisaient encore, mais en moins de temps ; et enfin que leur examen et celui des préparations microscopiques a constamment montré l'état de pureté du microbe ainsi obtenu.

Comme nous ne voulons pas donner la descriptton par trop monotone de chacun de nos cas, ce qui d'ailleurs rentrerait plutôt dans une étude pathogénique du goître, nous allons esquisser rapidement une étude d'ensemble sur la totalité de nos observations. (1).

Dans douze cas environ nous avons Louis Dor et moi remarqué les phénomènes suivants :

1° *Ensemencement dans le bouillon.*

Dans les ballons nous observions simplement un trouble du liquide avec production d'un dépôt.

Dans les tubes, la surface du bouillon était recouverte par une légère pellicule qui pouvait rester intacte ; mais qui, si on secouait le tube, disparaissait en troublant le liquide avec plus d'intensité et ne se reproduisait plus, même par le repos. On pouvait également, par le même procédé, voir monter du fond du tube un bourbillon ressemblant à une mèche de tissu sphacelé et qui ne se

(1) Nous avons en février 1892, fait à la Société des sciences médicales de Lyon, au nom de M. Jaboulay et au nôtre, une communication sur la nature infectieuse du goître, communication au cours de laquelle nous avons fait passer sous les yeux de la Société, une série de très belles cultures que nous avions obtenues soit dans le laboratoire de la clinique chirurgicale, soit dans celui de M. Arloing, à la Faculté.

dissolvait que difficilement. Les bourbillons étaient exclusivement fournis par des amas microbiens.

2° *Ensemencement sur gélatine* — généralement la poussée sur gélatine se faisait assez lentement, au bout de dix à quinze jours en moyenne. Le plus souvent la culture était faible, peu abondante et un peu variable comme coloration. Dans de très rares cas franchement orangé. (les 2 premiers cas de Jaboulay) le dépôt avait ordinairement une teinte intermédiaire entre le gris sale et l'orange. Louis Dor croit que la nuance la plus caractéristique est le « chamois clair » que nous avons trouvée dans la grande majorité des cas. Ce qui, en présence de ces culturés sur gélatine, empeche d'affirmer que l'on a affaire à un staphylococque pyogène : c'est que la gélatine se liquéfie peu et tardivement.

3° *Ensemencement sur agar*. Les cultures sur agar étaient toujours plus abondantes que sur gélatine probablement parce qu'elles pouvaient être mises à l'étuve. La surface de l'agar se recouvrait d'un dépôt abondant d'une coloration géneralement grisâtre.

4e *Ensemencement sur pomme de terre.* — Les cultures furent généralement assez lentes à pousser : elles étaient peu abondantes, présentant un aspect chagriné, grisâtre. Dans plusieurs cas, M. le professeur agrégé Rodet n'hésita pas à affirmer que l'on se trouvait en présence de produits du staphylocoque doré.

L'EXAMEN MICROSCOPIQUE a montré dans tous ces cas qu'il s'agissait de staphylococques très nets, ne se décolo-

rant pas par la méthode de Gramm, présentant tous les caractères du staphylococque pyogène et ne pouvant absolument pas en être différenciés par ce seul examen. Une fois cependant un de ces coccis se décolorait par la méthode de Gramm, mais il présentait tous les autres caractères des microbes précédemment décrits.

En somme, dans douze cas, c'est à dire la très grande majorité des goîtres examinés, nous avons trouvé un staphylococque, sur les caractères duquel nous reviendrons, mais dout l'identité a paru indéniable à d'excellents bactériologistes.

Dans trois cas nous nous sommes trouvé en présence d'organismes plus difficiles à classer.

Dans un premier fait il s'agit d'un coccus obtenu par la culture d'un fragment de goître enlevé par énucléation chez un homme de 40 ans; l'histoire clinique du malade présentait ceci d'intéreseant que sa tumeur développée en quatre mois remontait à un séjour dans une localité des Alpes où les goîtres sont très nombreux (observation XX de la thèse de Prelles, Lyon 92). La culture sur agar avait donné un dépôt blanchâtre abondant, dans le bouillon un trouble rapide avec dépôt pulvérulent, sur la gélatine des taches de cire d'un blanc brillant, poussant des prolongements dentelés à l'intérieur de la gélatine, mais sans liquéfaction de celle-ci ; enfin, sur la pomme de terre, un grand nombre de taches d'un gris blanchâtre auvquelles M. Rodet trouvait une allure très spéciale et qu'il comparait à du lichen sur les roches. L'examen microscopique fit trancher la question en faveur du diagnostic « staphylococque », mais l'absence persistante de liquéfaction de la gélatine faisant éliminer l'idée de staphylococque pyogène.

Dans un autre cas l'aspect des cultures était un peu analogue ; aussi bien dans les ballons que dans les tubes on voyait à la surface du bouillon un voile épais et lorsqu'on ensemençait ces cultures soit sur gélatine, soit sur agar, on observait le développement de petites colonies blanchâtres, arrondies, ressemblant à des taches de cire, quoiqu'un peu plus humides. Dans ce cas les cultures sur gélatine ne la liquéfièrent jamais. Ce microbe avait pour Dor l'aspect du *staphylococcus cereus albus de Passet.*

Dans un dernier cas enfin, il se développa un long streptobacille, ramifié suivant le mode dichotomique et ne se décolorant pas par la méthode de Gramm. Cet organisme se cultivait très bien dans le bouillon et très mal sur la gélatine : il ne formait pas de voile à la surface du bouillon et ne parut pas doué de propriétés pathogènes sur les animaux auxquels il fut inoculé. On peut se demander si l'on n'était pas en présence d'une des espèces de cladothrix; cependant ce microbe n'avait pas tous les caractères du *cladothrix dichotima*, c'est ainsi qu'il ne sécrétait pas de matière colorante brune.

Au point de vue clinique et anatomo-pathologique, il y avait dans ce dernier cas plus que de l'inflammation du goître : il y avait par place de véritables petits abcès avec liquide louche, voire même purulent.

Outre les ensemencements, nous avons pratiqué deux séries d'INOCULATIONS : les unes dans le système veineux ou dans le tissu cellulaire sous-cutané, pour tâter les propriétés pathogènes des microbes obtenus, les autres dans des corps thyroïdes de mulet et de chien bouledogue pour essayer de décéler une action élective. Comme nous soupçonnions, ou plutôt que nous connaissions

l'état d'atténuation de nos microbes, nous avions essayé de les rendre virulents par le passage à l'étuve dans des cultures sur bouillon fréquemment renouvelées. Dans nos deux séries d'expériences nous n'avons jamais utilisé de cultures vieilles de plus de trente heures. De plus, pour nos inoculations dans le corps thyroïde lui-même, nous avions choisi les deux animaux qui sont le plus souvent atteints de goître : le mulet et le chien bouledogue.

Et cependant voici quels ont été les résultats négatifs de nos expériences :

1° Les inoculations faites dans le tissu de l'aine de cobayes ont amené la mort dans quelques cas seulement et toujours au bout d'un temps assez long. Les autopsies ont été soigneusement faites par Louis Dor qui constata ordinairement des lésions de congestion pulmonaire : mais jamais d'hypertrophie de la rate, ni des ganglions, ni du corps thyroïde, jamais d'épanchement péritonéal, pleural ou péricardique. L'endocarde, surtout au niveau des valvules mitrale et tricuspide, a toujours été examiné de très près ; et jamais on n'y a reconnu de lésions d'endocardite infectieuse.

Les lapins ont en général très facilement supporté l'injection d'un centimètre cube de culture dans la veine marginale de l'oreille, on constatait à peine un peu d'élévation de la température et d'amaigrissement pendant les premiers jours ayant suivi l'injection. Cependant dans le laboratoire de M. le professeur Arloing à la Faculté de médecine, nous avons perdu un lapin jeune un mois et demi après l'injection, il succomba à une diarrhée intense avec cachexie, mais peu d'élévation de la température. Nous ne trouvâmes rien à l'autopsie, il est vrai d'ajouter

que nous négligeâmes d'ensemencer le sang de l'animal, de sorte qu'il nous est bien difficile de dire si l'injection a été la cause de sa mort.

La deuxième série d'expériences a été pratiquée à l'Ecole vétérinaire de Lyon sous la direction de M. le professeur Arloing et de M. Guinard, chef des travaux anatomiques.

Les premières ont été faites sur un vieux mulet, par M. Arloing lui-même et ont consisté en injections de culture dans les lobes thyroïdes par ponction avec une seringue de Pravaz à très longue aiguille, sans solution de continuité du tégument. La quantité de bouillon de culture introduite fut de un centimètre cube et ne provenait pas du même goître pour les deux lobes thyroïdiens. Dans le lobe gauche nous avons injecté une culture un peu vieille, remontant au 21 novembre 1891 (une des deux premières obtenues par Jaboulay) et contenant un staphylocoque pyogène et doré net (liquéfiant la gélatine). La culture avait été reprise depuis: le bouillon que nous avons inoculé était ensemencé de la veille et fortement troublé au moment de notre entreprise.

Dans le lobe droit du même mulet M. Arloing fit une injection avec une culture dans du bouillon dont le premier ensemencement remontait au 20 février 1892. Le microbe obtenu avait dans ce cas encore et très nettement les apparences du staphylocoque doré il liquéfiait la gélatine.

Ces expériences avaient lieu le 24 mars 1892; quinze jours après l'animal était sacrifié pour servir aux dissections.

Pendant ce laps de temps l'animal souvent examiné ne

présenta aucun empâtement ni gonflement de la région, mais seulement un peu d'endolorissement de ses deux lobes thyroïdiens principalement du droit.

Sur les lobes thyroïdes examinés immédiatement après la mort je retrouvai nettement la trace des ponctions ; elle était représentée par une tache blanchâtre du volume d'une tête d'épingle et était le seul point de toute la glande qui ne fût pas absolument normal ; les lobes en effet, n'étaient pas hypertrophiés et le tissu thyroïdien parut tellement sain à MM. Arloing et Guinard que nous négligeâmes d'en faire l'examen histologique et bactériologique.

Le 24 avril 1892, nous avons repris la même expérience sur le corps thyroïde d'un chien bouledogue de forte taille et adulte ; nous avions ensemencé dans ce cas une culture qui avait poussé très rapidement et avait donné en quarante-huit heures un trouble abondant produit par le staphylocoque.

Une injection de 1 c. c. de la culture a été auparavant faite dans la cavité pleurale d'un cobaye qui d'ailleurs résista.

La culture injectée au bouledogue datait de trente heures ; très abondante elle était le résultat d'un premier ensemencement sur bouillon. M. Guinard avait eu l'extrême obligeance de découvrir la glande thyroïde. Dans chacun des lobes latéraux nous poussâmes une injection de 1 c. c. de bouillon.

Au bout du 3e jour l'animal avait sur la ligne médiane une tumeur du volume d'une grosse noix, molle et fluctuante qui, reconnue pour un collution liquide, fut incisée et laissa écouler un sang brunâtre, sans traces de pus.

Cette poche ne s'infecta d'ailleurs pas et était guérie huit jours après : l'animal fut sacrifié environ un mois après : les tubes thyroïdiens étaient absolument sains, mais présentaient nettement la cicatrice de l'injection.

La glande ne fut examiné ni bactériologiquement, ni anatomo-pathologiquement.

En somme nous voyons que, sauf quelques morts de cobaye (d'ailleurs sans lésions bien nettes d'infection parle staphylococque) et une expérience douteuse sur le lapin, nous n'avons pas pu rendre à nos microbes leur virulence perdue.

Tenant compte en effet de l'aspect des cultures, de la lenteur habituelle de leur évolution, de leur teinte ordinairement pâlie sur les divers milieux, de l'absence ordinaire de liquéfaction de la gélatine et aussi de l'amoindrissement très net du pouvoir pathogène — nous conclurons à l'atténuation du staphylococque que nous avons généralement décélé dans nos recherches.

Quel est maintenant le rôle que nous devons assigner à ces microbes dont la présence est indéniable ?

Nous éliminerons d'abord l'idée de toute strumite proprement dite. — On sait en effet que l'on trouve dans ces cas de nombreux microbes (staphylococques, streptococques, bacille d'Elberth ou colibacille) et Kümmer et Tarel (Revue de chirurgie et Revue médicale de la Suisse romande, 1891) en ont réuni 15 observations avec examens bactériologiques très complets. — Mais dans les observations cliniques des malades dont nous avons ensemencé les goîtres, nous n'avons jamais trouvé ni empâtement, ni rougeur de la région, ni à plus forte raison de la fluctuation. Jamais non plus la marche de l'affection n'a été aigüe à proprement parler. — Ajoutons enfin que

tous ces malades ont été examinés par M. le Professeur Poncet ou M. Jaboulay et que dans chaque cas, le diagnostic de strumite a été discuté (en raison de la prévision de cette objection à nos expériences) et chaque fois éliminé.

D'ailleurs, sauf dans un cas que nous avons détaillé (cladothrix), l'opération ne décela jamais de pus, ni l'examen microscopique de lésions de suppuration.

Ce n'est pas à dire, cependant, que nous repoussions toute idée d'inflammation de la tumeur goîtreuse et que nous admettions d'emblée que le staphylococque atténué peut produire toutes les formes de goître. C'est qu'en effet, deux théories peuvent se soutenir pour expliquer les faits que nous venons de signaler.

La première, à laquelle se rangerait volontiers notre excellent ami Louis Dor, s'applique aux tumeurs bénignes non seulement du corps thyroïde, mais aussi d'un certain nombre d'autres organes (fibromes de l'utérus, kystes de l'ovaire, ganglions cervicaux non encore carcifiés.)

Dor a trouvé, dans tous les cas où une de ces tumeurs évoluait rapidement (1), (que cette rapidité soit primitive

(1) Dans tous les cas de goître (sauf un ou deux) où nous avons trouvé des micro-organismes la tumeur avait subi quelque temps avant l'opération un accroissement rapide ; ce coup de fouet dans la marche de la tumeur remontait en général à dix mois, six mois, trois mois, et c'est précisément cette augmentation qui déterminait le malade à venir réclamer une intervention, soit que ce développement l'inquiétât par lui-même, ou par la gêne en résultant, soit qu'il ait déterminé des accidents aigüs — de compression ou de suffocation.

En raison de ce fait et aussi de ce que ce sont les seuls goîtreux que soient appelés à voir les chirurgiens (à Lyon on fait peu d'opérations véritablement cosmétiques), j'ai, dans une précédente communication à la Société des Sciences médicales, appelé ce genre clinique des « goitres chirurgicaux. »

ou ne soit qu'un épiphénomène) des microbes atténués, en général de nature staphylococcienne.

Nous admettons que *ces staphylocoques sont atténués* : 1° parce qu'il est très difficile de leur rendre leur virulence ; Dor n'y est parvenu que dans un cas en faisant des cultures successives toutes les vingt-quatre heures. En injectant alors dans la veine marginale de l'oreille d'un lapin une dose assez considérable de culture il a pu produire des abcès au voisinage des articulations.

2° Dor a retrouvé chez les staphylocoques de toutes ces tumeurs, les caractères d'affaiblissement du pouvoir de fertilisation que nous avons signalés plus haut pour nos microbes du goître, considérés en particulier.

De plus ces microbes doivent être en petit nombre dans les goîtres : conclusion que nous déduisons de ce que nous n'avons pas pu colorer les microbes dans les coupes, et que nous avons toujours dû, pour obtenir des cultures, ensemencer un fragment assez volumineux de tumeur.

Cela étant établi, voyons les conclusions qu'on peut en tirer au point de vue de la pathologie de toutes ces tumeurs (adénomes, fibromes, kystes).

A la suite d'une infection quelconque (furonculose, angine, influenza, puerpéralité, etc.) il passe toujours dans le sang à un moment donné des microbes qui peuvent se localiser, peut être même électivement sur les points faibles de l'organisme constitués par ces organes (thyroïde, ovaire etc.) envahis par la néoplasie.

Il n'est même pas besoin probablement d'une infection caractérisée et, le tube intestinal (Kocher) la cavité buco-

pharyngienne (1) par l'intermédiaire du canal de Bochdaleck ou le tractus thyréo-glosse plus ou moins perméable, peuvent amener grâce à leur constante septicité l'envahissement microbien du corps thyroïde (spécifierons-nous pour rester dans notre sujet).

Les micro-organismes mis en présence d'un tissu adénomateux ou fibromateux seront difficilement détruits : la phagocytose étant probablement moins énergique que dans les tissus normaux.

Deux alternatives pourront alors se produire :

Ou bien les microbes non détruits, mais trop atténués, séjourneront inactifs dans les tissus, attendant une occasion favorable permettant leur évolution (microbisme latent de Verneuil) ;

Ou bien ils entreront immédiatement en lutte avec la tumeur et en produiront plus ou moins l'inflammation et l'hypertrophie. Le dernier stade de ce mode d'action étant la strumite avec suppuration de la glande. Un fait clinique, correspond à cette théorie ; c'est que la plupart des malades dont les tumeurs ont été fertiles avaient eu soit des poussées de leur goître après des maladies infectieuses ; soit une augmentation plus lente, mais continue remontant à une date plus ou moins éloignée ; la formule classique de nos observations cliniques de goîtres opérés est celle-ci : *goître datant de l'enfance, mais ayant pris brusquement, il y a 3, 4, 7 mois, un développement rapide, avec phénomènes de compression.*

(1) Rappelons que dans une de nos observations bactériologiques on a fait le diagnostic cladothrix (organisme habitant normalement la cavité buccale).

Ainsi donc le rôle de ces micro-organismes se bornerait à la production d'une crise dans l'évolution des diverses tumeurs, au contact desquelles ils se trouvent — crise qui peut être plus ou moins aiguë, plus ou moins tenace suivant les circonstances.

Un fait chirurgical important peut être expliqué par cette théorie : on sait qu'à la suite de certaines thyroïdectomies, ovariotomies et surtout hysterectomies pour fibromes avec pédiculisation (extra et surtout intra peritonéale) il peut se produire, alors même que l'asepsie a été parfaite, une élévation de la température. Cetfe élévation qui survient en général le lendemain de l'opération, et se maintient pendant trois ou quatre jours aux environs de 40, s'accompagne ordinairement d'un état général infectieux, mais atténué. Quelquefois, mais plus rarement cette infection va localement jusqu'à la suppuration et pour l'organisme en général jusqu'à la septicémie.

Le chirurgien s'explique difficilement ces faits; d'autant que d'autres malades opérés le même jour et dans les mêmes conditions présentent une température absolument normale.

Si l'on admet la présence fréquente de microbes pathogènes atténués dans ces tissus morbides qui viennent d'être traumatisés et dont souvent certaines parties constituantes sont restées en contact avec la plaie (pédicules, tissu thyroïdien dilacéré dans l'énucléation intra-glandulaire de Kocher); cette infection s'explique facilement. On a en effet ainsi mis au jour les microbes enfermés dans la tumeur et de plus on a, par la blessure opératoire, mis les tissus en état de réceptivité parfaite : on a ensemencé l'organisme pour ainsi dire.

Ces microbes sont trop atténués pour produire une septicemie vraie, mais, suivant leur état de virulence, ils influent plus ou moins sur l'état général. La preuve, presque absolue, de ce fait intéressant a été fournie par un examen bactériologique fait dans le service de M. Auguste

Pollosson, chirurgien-major désigné de la Charité. Ce très distingué chirurgien avait pratiqué il y a six mois dans son service une série d'hystérectomies pour fibromes et avait eu dans trois ou quatre cas des élévations de température inquiétante ; il pria Louis Dor d'examiner le sang de ses opérées et celui-ci trouva deux fois dans le torrent circulatoire (en prenant du sang à un doigt) des staphylocoques ayant toutes les propriétés du staphylocoque atténué et prenant sur les cultures des aspects analogues.

Nous nous demandons si on ne pourrait pas expliquer de même l'élévation de température que tous les chirurgiens (Poncet, Jaboulay, Rochet) ayant pratiqué des exothyropexies ont observée après cette opération. Ne pourrait-on pas supposer que dans ce cas les staphylocoques (ou autres microbes) éxcités par la modification, la mise à l'air de la tumeur sécrétent avec plus d'énergie des substances pyrétogènes ou passent eux-mêmes dans le sang.

Mais si cette séduisante théorie rend parfaitement compte des cas où l'infection ne paraît avoir déterminé qu'une aggravation des symptômes du goître, elle n'explique pas les cas où un goître s'est développé immédiatement après une infection.

Telle est notamment l'observation n° XX de la thèse de Prelles où un *adénome de la thyroïde* se développa après un séjour dans les Alpes (le malade ayant 40 ans) et où l'opération décela la présence de petites tumeurs kystiques parfaitement énucléables ; telles sont, en clinique les observations de goîtres (et non thyroïdites) post-grippiques ou post-furonculeux.

Pour ces derniers faits il faut en revenir à la théorie

de Jaboulay, théorie qui explique, ainsi que nous l'avons vu, toute la pathogénie des goîtres par l'infection chronique du corps thyroïde. Que cette infection se soit faite par continuité directe (canaux de His, Bochdalek) ou par infection générale (voie veineuse on lymphatique).

CHAPITRE VI

Conclusions

Nous ne résumerons de ce travail que la partie anatomo-pathologique.

Nous avons essayé de ramener, au point de vue histologique, les goîtres à deux grandes classes.

1° Les goîtres dépendant de l'évolution des éléments du corps thyroïde en général. Cette évolution légèrement déviée de son type normal :

a) produit dans l'*hypertrophie simple* ou *goître hypertrophique* l'augmentation essentielle et numérique de tous les élements de la glande, avec conservation de la fonction physiologique.

b) amène par vieillissement et sclérose de l'organe (surtout du tissu conjonctif), l'atrophie et la dégénérescence des éléments nobles.

2° Les goîtres dépendant d'une néoplasie bénigne : ces néoplasies se manifestent par la prolifération d'éléments cellulaires embryonnaires oubliés dans le tissu intéracineux par l'évolution de la glande. Ces *adénomes* peuvent aboutir à deux types :

a) Le *type fœtal* caractérisé par la production de tubes

et follicules glandulaires ainsi que d'une circulation lacunaire qui font de ces goîtres de véritables corps thyroïdes embryonnaires.

b) Le *type adulte* caractérisé par la production de matière colloïde en excès et le type radiaire sans anastomoses de la circulation.

Enfin, il résulte de nos expériences personnelles que les goîtres présentent souvent dans leur tissu des microbes atténués (staphylocoques principalement), que nous avons cultivés sur différents milieux, mais avec lesquels nous n'avons pu reproduire aucune lésion. On peut donner hypothétiquement un rôle pathogène à ces micro-organismes soit dans la production du goître lui-même, soit dans son développement secondaire. Pour nous, nous admettrions volontiers que ces microbes sont la cause de ces augmentations de volume plus ou moins rapides que l'on voit survenir dans les tumeurs thyroïdiennes, à la suite d'infections quelconques.

Fig. I

Ensemble des lymphatiques d'une portion du parenchyme du corps thyroïde du chien, fixés, développés et imprégnés.

l, l. — Lymphatiques interceptant un réseau de canaux irréguliers, mais non des sinus continus autour des grains glandulaires *g* dont ils occupent les intervalles.

l' l'. — Elargissement de ces lymphatiques en pseudo-sinus.

Fig. II

Les grains glandulaires du corps thyroïde du chien et les voies lymphatiques ont été simultanément fixés et imprégnés.

eg. — Epithélium glandulaire imprégné d'argent.

l, l'. — Trajets et confluents lymphatiques interlobulaires.

t c. — Tissu conjonctif interlobulaire.

l. — Lymphatique occupant l'intérieur d'une des cloisons de tissu connectif séparant les grains de la thyroïde et séparé par une épaisseur notable de tissu connectif de la vitrée ou membrane propre des grains, v T, gonflée et développée par l'acide formique.

v' t'. — Cette membrane propre apparaît distincte du tissu conjonctif et plissée comme une étoffe.

v s. — Vaisseaux sanguins.

La figure démontre que, contrairement à l'opinion de Boëchat, l'épithélium glandulaire ne repose pas sur de larges surfaces lymphatiques, de distance en distance. Il est au contraire constamment séparé des lymphatiques par la membrane propre et le tissu conjonctif.

Fig. I

Ensemble des lymphatiques d'une portion du parenchyme du corps thyroïde du chien, fixés, développés et imprégnés.

l, *l*. — Lymphatiques interceptant un réseau de canaux irréguliers, mais non des sinus continus autour des grains glandulaires *g* dont ils occupent les intervalles.

l', *l'*. — Élargissement de ces lymphatiques en pseudo-sinus.

Fig. II

Les grains glandulaires du corps thyroïde du chien et les vaisseaux lymphatiques ont été simultanément fixés et imprégnés.

eg. — Épithélium glandulaire imprégné d'argent.

l, *l*. — Traits et contours lymphatiques interlobulaires.

t, *t*. — Tissu conjonctif interlobulaire.

l. — Lymphatique occupant l'intérieur d'une des cloisons de tissu conjonctif séparant les grains de la thyroïde et séparé par une épaisseur notable de tissu conjonctif de la vitrée ou membrane propre des grains *t*, gonflée et développée par l'acide formique.

m', *l'*. — Cette membrane propre apparaît distincte du tissu conjonctif et plissée comme une étoile.

v, *v*. — Vaisseaux sanguins.

La figure démontre que, contrairement à l'opinion de Boéchat, l'épithélium glandulaire ne repose pas sur de larges surfaces lymphatiques, de distance en distance. Il est au contraire constamment séparé des lymphatiques par la membrane propre et le tissu conjonctif.

Fig. 1

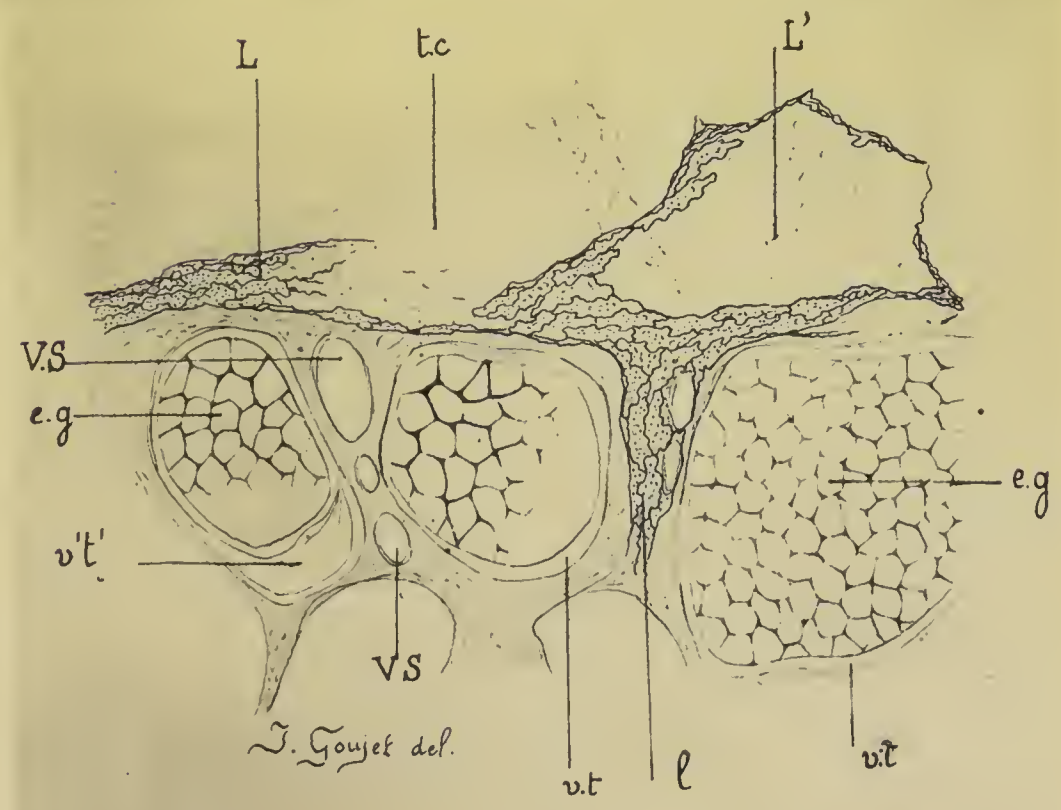

Fig 2

Fig. III. — A.

Point d'une coupe du corps thyroïde du chien où les lymphatiques ont été fixés, imprégnés, déployés.

Coloration par l'éosine hématoxylique. Décoloration par l'acide formique ; alcool, essence de girofle, résine Dammar.

Les noyaux des cellules sont seuls restés colorés.

t, t'. — Grains de la glande renfermant une masse colloïde et montrant au pourtour de celle-ci des noyaux d'épithélium glandulaire.

l. — Lymphatiques renfermant un contenu colloïde d'aspect et de coloration identiques avec celui des grains glandulaires. On voit que les lymphatiques n'entourent pas individuellement chaque grain glandulaire.

Fig. III. — B.

Le grain glandulaire représenté en *t*, mais beaucoup plus puissant. On voit immédiatement ses rapports avec le lymphatique collecteur renfermant un contenu colloïde.

Fig. IV

Disposition des lymphatiques collecteurs, interlobulaires, creusés au sein du tissu conjonctif et charriant une lymphe d'apparence colloïde.

l, l. — Lymphatique collecteur.

a, b, c, d, e, points où sa paroi, bosselée, a été enlevée par le rasoir.

c. — Contenu colloïde.

g. — Grains thyroïdiens.

tc. — Tissu conjonctif intermédiaire.

Fig. III. — A.

Point d'une coupe du corps thyroïde du chien où les lymphatiques ont été tirés, injectés, déployés.

Coloration par l'éosine hématoxylique. Decoloration par l'acide formique ; alcool, essence de girofle, resine Damman.

Les noyaux des cellules sont seuls restés colorés.

A, A. — Grains de la glande renfermant une masse colloïde et incrustant au pourtour de celle-ci des noyaux d'épithélium glandulaire.

A. — Lymphatiques renfermant un contenu colloïde d'aspect et de coloration identiques avec celui des grains glandulaires. On voit que les lymphatiques n'entourent pas individuellement chaque grain glandulaire.

Fig. III — B.

Le grain glandulaire représenté en A, mais beaucoup plus puissant. On voit immédiatement ses rapports avec le lymphatique collecteur renfermant un contenu colloïde.

Fig. IV.

Disposition des lymphatiques collecteurs, interlobulaires, creusés au sein du tissu conjonctif et charriant une lymphe d'apparence colloïde.

A, A. — Lymphatique collecteur.

a, b, c, d, e, points où sa paroi, bossélée, a été enlevée par le rasoir.

c. — Contenu colloïde.

y. — Grains thyroïdiens.

x. — Tissu conjonctif interlobulaire.

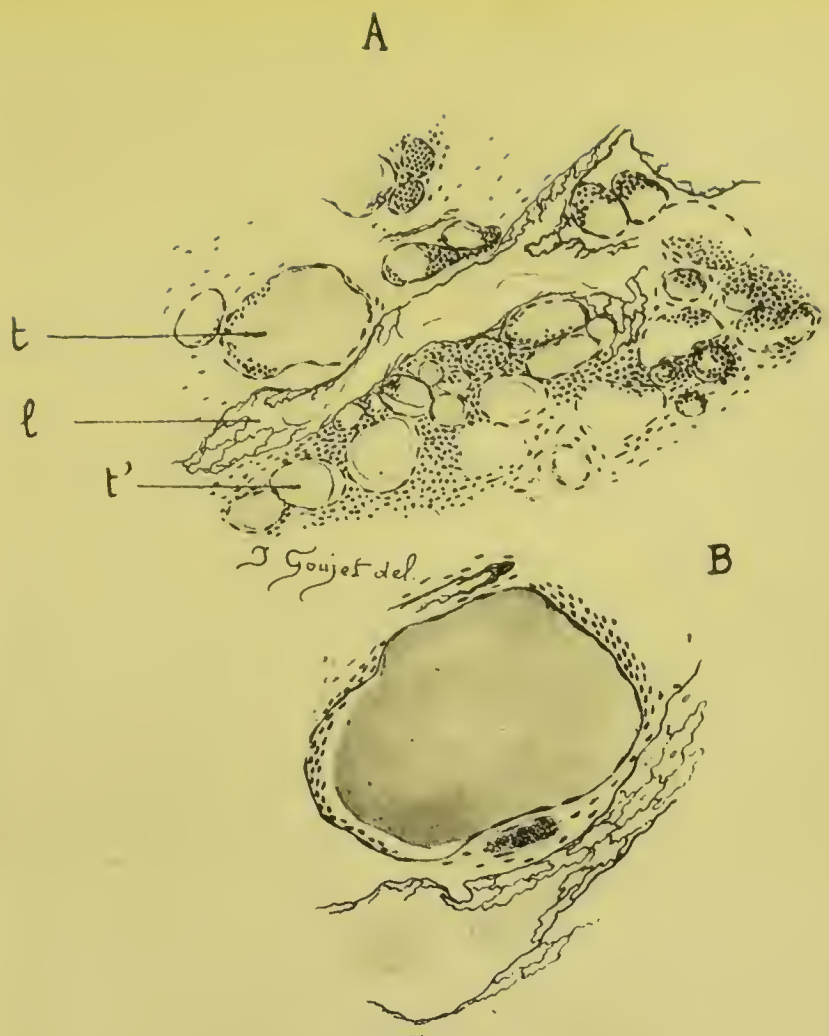

Fig. 3

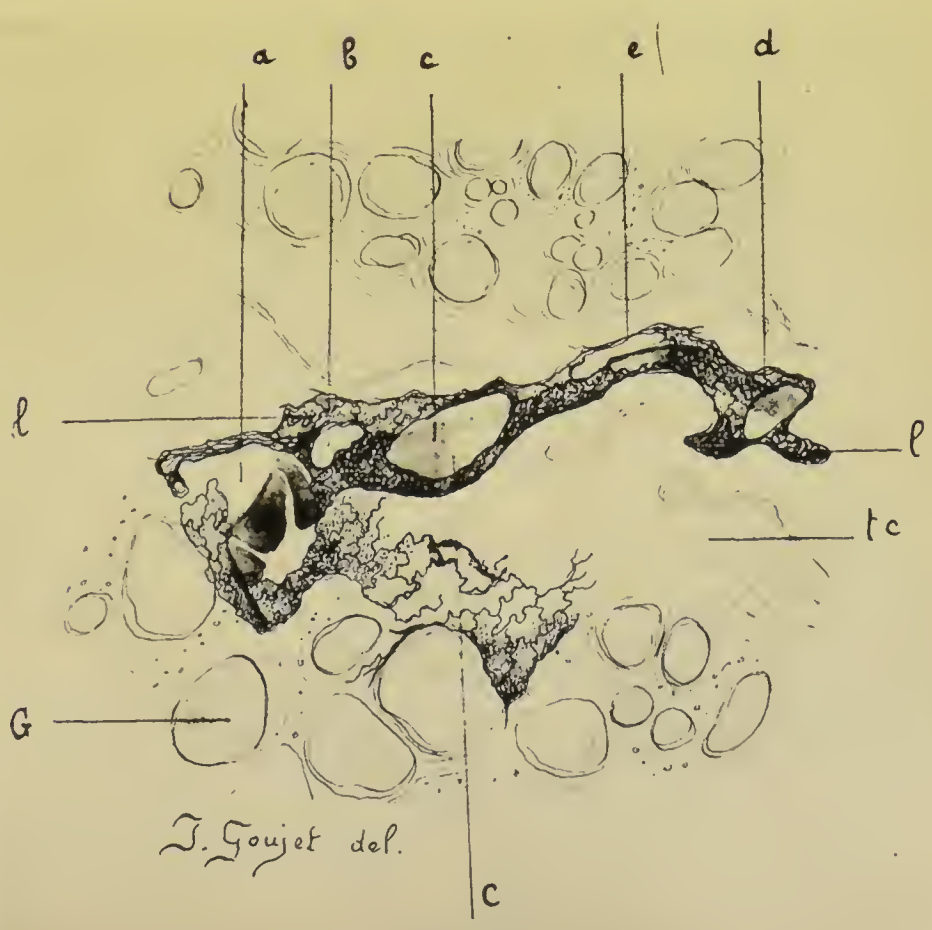

Fig. 4

TABLE DES MATIÈRES

Introduction I

CHAPITRE I

Anatomie normale. — Développement, structure du corps thyroïde 1

CHAPITRE II

Généralités. — Goîtres aberrants. — Lésions des organes voisins (trachée, vaisseaux, etc.) 45

CHAPITRE III

Histologie des goîtres 73

CHAPITRE IV

Goître métastatique. — Adénome malin. 120

CHAPITRE V

Microbiologie des goîtres. 129

CHAPITRE VI

Conclusions 147